

УДК 616.124-085.847

DOI: <http://doi.org/10.31928/1608-635X-2019.1.8993>

Фізіологічна електрокардіостимуляція шлуночків методом селективної стимуляції пучка Гіса

Б.Б. Кравчук¹, О.З. Парацій², А.В. Якушев¹, М.М. Сичик¹, В.Ф. Оніщенко²,
У.П. Черняга-Ройко³

¹ ДУ «Національний інститут серцево-судинної хірургії імені М.М. Амосова НАМН України», Київ

² Національна медична академія післядипломної освіти імені П.Л. Шупика, Київ

³ Львівський національний медичний університет імені Данила Галицького

Проаналізовано клінічний випадок застосування постійної електрокардіостимуляції шлуночків методом селективної імплантації ендокардіального електрода в пучок Гіса. Підґрунтям для стимуляції пучка Гіса при атріовентрикулярних блокадах є той факт, що електрична активація міокарда шлуночків в нормі відбувається через власну провідну систему – систему Гіса – Пуркінє. Імплантація електрода для стимуляції безпосередньо в провідну систему серця дозволяє уникати спотворення фізіологічної послідовності активації різних ділянок міокарда шлуночків, що у віддалений період повинно мінімізувати негативний вплив на систоло-діастолічну функцію шлуночків серця та зменшити ризик розвитку серцевої недостатності.

Ключові слова: фізіологічна електрокардіостимуляція, стимуляція пучка Гіса.

Патологія провідної системи серця та її наслідок – брадіаритмії – становлять значний сегмент у структурі захворювань серцево-судинної системи. Поширеність загрозливих для життя брадіаритмій у загальній популяції деякі автори оцінюють як 0,04–0,1% [3], і цей показник значно вищий у популяції людей старшого віку як унаслідок вікової інволюції провідної системи серця, так і через супутні вікові захворювання [7]. Враховуючи загальне старіння популяції, поширеність брадіаритмій постійно зростає [2].

Єдиним ефективним методом лікування загрозливих для життя брадіаритмій залишається електрокардіостимуляція (ЕКС), яка радикально зменшила смертність при цій патології [6]. Тривалий час для ЕКС використовували верхівку правого шлуночка, що було обумовлено легкістю хірургічного доступу, стабільністю позиції електрода та низьким рівнем хірургічних ускладнень [4]. За роки клінічного використання та в ході масштабних досліджень виявлено, що верхівкова

стимуляція є нефізіологічною і у великій частки пацієнтів призводить до розвитку фібриляції передсердь, серцевої недостатності та значно збільшує ризик виникнення смерті [1]. У зв'язку з цим запропоновано ряд альтернативних ділянок для ЕКС, серед яких вихідний тракт правого шлуночка, середня частина міжшлуночкової перегородки, лівий шлуночок тощо [4, 8]. Низка авторів запропонували методику ЕКС, спрямовану на стимуляцію власної провідної системи серця, що дає можливість повністю повторити фізіологічне поширення електричного збудження в міокарді шлуночків [11]. У ході досліджень ЕКС з альтернативних місць показано переваги фізіологічної ЕКС над традиційними позиціями електрода [11].

У немасштабних дослідженнях продемонстровано перспективність цього методу [12], але до сьогодні не існує єдиної думки щодо переваг ЕКС провідної системи, порівняно з іншими точками для ЕКС, і показання до імплантації ґрунтуються на обмеженій кількості спостережень [5, 6].

Кравчук Борис Богданович, к. мед. н.,
зав. відділення лікування аритмій з рентгеноопераційною
03038, м. Київ, вул. Амосова, 6. E-mail: kravchukb@yahoo.com

Стаття надійшла до редакції 7 грудня 2018 р.

Робота базується на аналізі клінічного випадку імплантації однокамерного штучного водія ритму серця (ШВРС) з приводу брадисistolічної форми фібриляції передсердь у зону проходження пучка Гіса. Для нав'язування постійної ЕКС використовували постійний ШВРС Endurity Core SSI (St. Jude Medical, США) та електрод для стимуляції пучка Гіса 3830 (Medtronic, США), довжина – 69 см, зовнішній діаметр – 4,1 F). Визначення локалізації пучка Гіса та перевірку параметрів ЕКС проводили за допомогою аналізатора Carelink 2090 (Medtronic, США). ШВРС імплантували під рентгенографічним контролем за допомогою ангиографічного обладнання Infinix CC (Toshiba, Японія). Реєстрацію електрокардіограми (ЕКГ) виконували за стандартною методикою у 12 відведеннях.

КЛІНІЧНИЙ ВИПАДОК

Пацієнт М., 32 роки (історія хвороби № 5970), госпіталізований у ДУ «Національний інститут серцево-судинної хірургії імені М.М. Амосова НАМН України» зі скаргами на періодичну пульсацію в епігастральній ділянці після імплантації ШВРС. Після проведених обстежень пацієнтові встановлено діагноз: стан після імплантації ШВРС (2018 р., Endurity Core VVI) з приводу постійної брадисistolічної форми фібриляції передсердь $\text{CHA}_2\text{DS}_2\text{-VASc} = 0$ з еквівалентами Морганьї – Адамса – Стокса; порушення ритмоведення (стимуляція діафрагми). Іншої патології не виявлено. Пацієнтові було запропоновано оперативне втру-

чання з метою зміни позиції шлуночкового електроду.

Під час втручання було вилучено імплантовану систему ритмоведення з правої підключичної ділянки. За стандартною методикою виконано хірургічний доступ та пункцію *v. axillaris sinister* за методикою Сельдінгера. У порожнину правого передсердя було заведено керовану систему доставки С304 (Medtronic, США) та позиціоновано в рентгенологічній проекції пучка Гіса. Через систему доставки в порожнину правого шлуночка заведено ендокардіальний електрод Medtronic 3830. Локалізацію пучка Гіса проводили в уні- та біполярному режимі з вибором точки з максимальною амплітудою сигналу. Електрод фіксовано в місці реєстрації ендोगрама пучка Гіса (рис. 1), що відповідала типовій локалізації пучка Гіса при рентгенографії в лівій косій, прямій та правій косій проекціях (рис. 2), та нав'язано ЕКС.

Залежно від амплітуди стимуляції, виявлено різні морфології комплексів QRS на поверхневій ЕКГ. Стимуляцію пучка Гіса імплантованим електродом реєстрували при амплітуді електричного імпульсу $\geq 2,3$ В. Підтвердженням стимуляції пучка Гіса була подібність морфології комплексів QRS при стимуляції та при власному проведенні електричного збудження у всіх відведеннях поверхневої ЕКГ (рис. 3): ширина комплексів QRS становила менше ніж 120 мс, а також була наявна латенція між електричним спайком та початком комплексів QRS. Латенція відповідала часу проведення електричного збудження по пучку Гіса. Зазначена подібність та латенція не могли бути

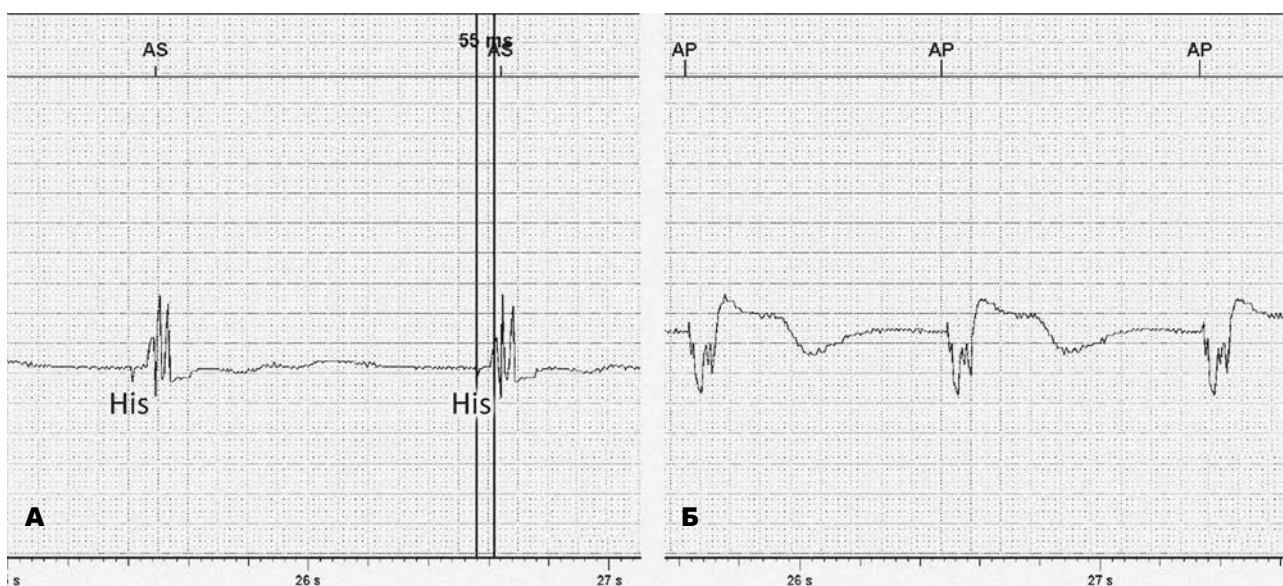


Рис. 1. Ендोगрама зі шлуночкового електроду: А – при власному проведенні візуалізується електрограма пучка Гіса (His). Інтервал HV 55 мс; Б – при неселективній стимуляції пучка Гіса. Швидкість запису ендोगрама – 50 мм/с.

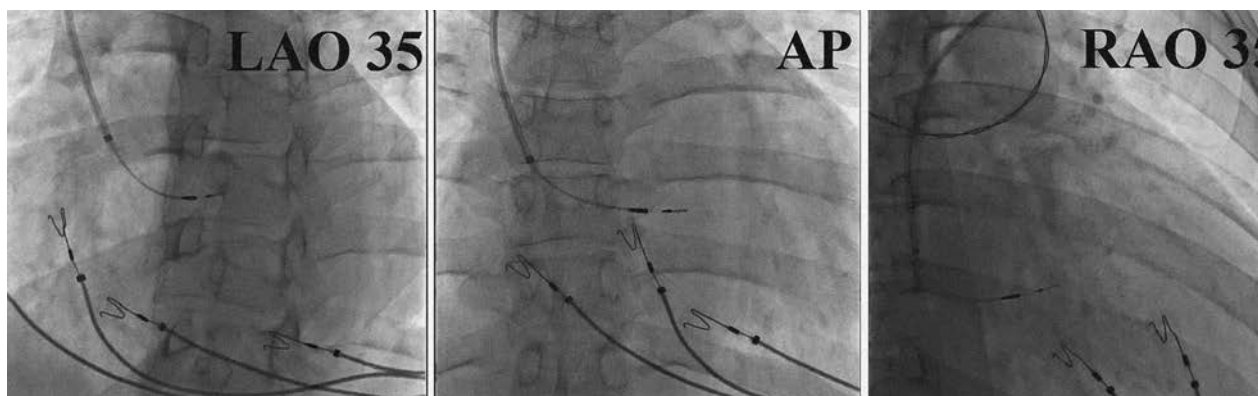


Рис. 2. Рентгенографія позиції стимуляційного електрода (місце реєстрації електрограми пучка Гіса). LAO – ліва коса проекція, AP – пряма проекція, RAO – права коса проекція.

обумовлені захопленням міокарда передсердь: через наявність постійної форми фібриляції передсердь та короткий інтервал стимул-відповідь шлуночка (40 мс). Подальше збільшення амплітуди стимуляції (до 10 В) не призводило до змін морфології та ширини комплексів QRS, що свідчило про вже наявне захоплення всіх збудливих структур (пучок Гіса, міокард міжшлуночкової перегородки). При ЕКС з амплітудою 1,8–2,2 В реєстрували іншу морфологію комплексів QRS, яка відповідала парасистолічній стимуляції міокарда міжшлуночкової перегородки; ширина комплексу QRS при цьому становила 125 мс. Зазначена морфологія комплек-

сів свідчила про захоплення міокарда шлуночків без захоплення пучка Гіса. При зменшенні амплітуди ЕКС менше 1,8 В відзначали втрату захоплення міокарда. Детекція шлуночкового сигналу в місці імплантації електрода становила 5,6 мВ; опір електрода – 380 Ом. Пацієнтові було реімплантовано вилучений ШВРС Endurity Core SSI (St.Jude Medical, США), внутрішній опір батареї – 450 Ом.

Під час перевірки ШВРС наступного дня було виявлено стабільні та адекватні значення показників роботи. За даними ШВРС, за добу спостереження у пацієнта 35 % часу відбувалася ЕКС

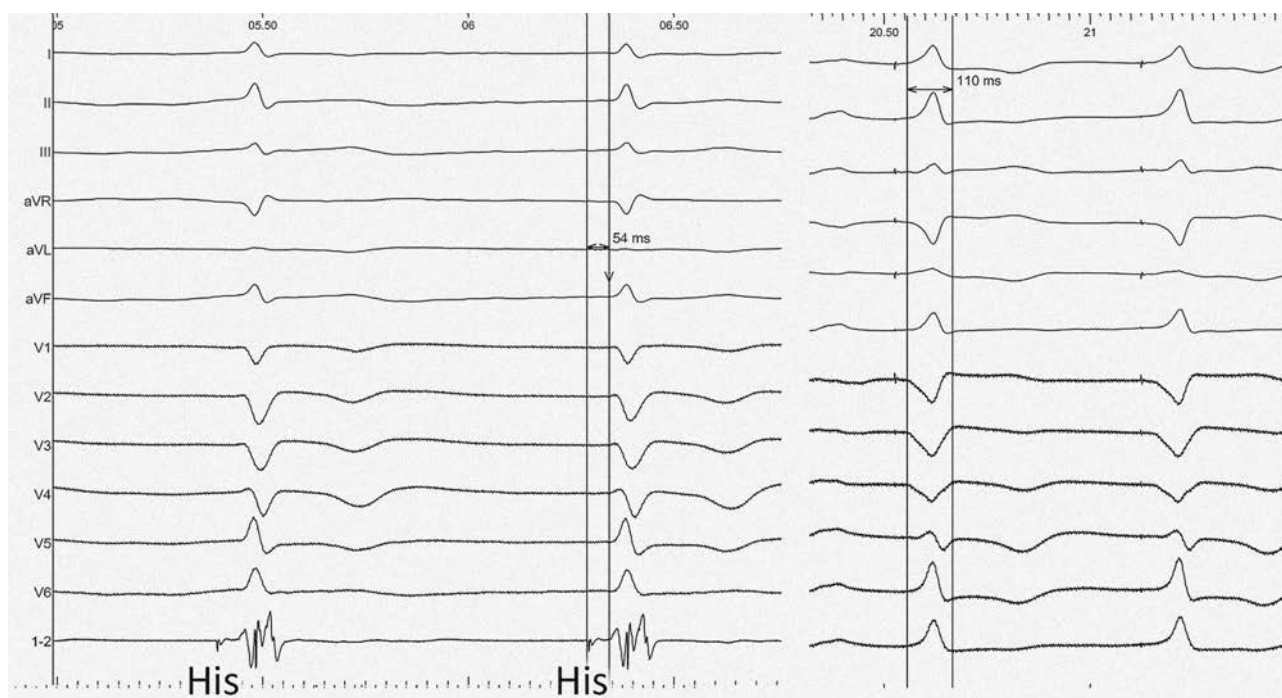


Рис. 3. Стандартна ЕКГ при власному проведенні електричного збудження та при ЕКС пучка Гіса. Морфологія комплексів QRS подібна. His – потенціал пучка Гіса.

(базовий ритм – 60 скорочень за 1 хв, у нічний час – 45 за 1 хв). Пацієнт скарж не виявляв, що свідчило про відсутність стимуляції екстракардіальних структур. У денний час пацієнт був толерантний до фізичного навантаження. Післяопераційний період був без ускладнень, і на другий день пацієнта було виписано зі стаціонару.

ОБГОВОРЕННЯ

Використання ЕКС пучка Гіса дозволило забезпечити необхідну стимуляцію при брадисистолічній формі фібриляції передсердь та уникнути стимуляції діафрагми. На нашу думку, ЕКС пучка Гіса максимально наближена до фізіологічного поширення електричного збудження по міокарду шлуночків. У цьому клінічному випадку ми використовували неселективну ЕКС пучка Гіса, гемодинамічні наслідки якої, за даними досліджень, прирівнюються до гемодинамічних наслідків селективної ЕКС [10].

Тривалість процедури та променеве навантаження суттєво не відрізнялися від імплантації правошлуночкового електрода за традиційною методикою (в ділянку міжшлуночкової перегородки). Особливістю процедури імплантації є необхідність реєстрації ЕКГ у 12 стандартних відведеннях з метою встановлення порогу стимуляції пучка Гіса та вимкнення функції автоматичної перевірки порогу стимуляції ШВРС (що обумовлено постійною зміною морфології комплексів QRS залежно від амплітуди стимуляції). Виявлено, що

порог стимуляції пучка Гіса вищий, ніж поріг стимуляції міокарда міжшлуночкової перегородки (2,3 та 1,8 В відповідно). Для постійної ЕКС було запрограмовано амплітуду стимуляції, що відповідала подвійному порогу стимуляції пучка Гіса (4,5 В). Вимкнення функції автоматичної перевірки порогу ЕКС, вищий поріг стимуляції (порівняно з міокардальною ЕКС) та, відповідно, вища запрограмована амплітуда стимуляції обумовили зменшення розрахункового очікуваного часу роботи ШВРС на 9 місяців.

Таким чином, на нашу думку, забезпечення фізіологічної стимуляції є пріоритетною задачею, що дозволяє покращити якість життя пацієнта та його тривалість у віддаленій перспективі. Вирішення завдання збільшення очікуваного та фактичного терміну роботи ШВРС слід проводити за допомогою хірургічного вибору точки стимуляції пучка Гіса з найменшим порогом ЕКС. Отримані результати зіставні з даними інших авторів [9] та доповнюють накопичений клінічний досвід нових концепцій у лікуванні цієї категорії пацієнтів.

ВИСНОВКИ

Постійна електрокардіостимуляція пучка Гіса є ефективною та безпечною методикою лікування брадисистолічної форми фібриляції передсердь. Електрокардіостимуляція власної провідної системи серця – перспективний метод для рутинного використання при атріовентрикулярних блокадах високих градацій та блокадах ніжок пучка Гіса.

Конфлікт інтересів: О.П. є консультантом з медичних питань компанії «Медтронік Україна».

Участь авторів: збір матеріалу – О.П., Б.К., А.Я., У.Ч.–Р.; огляд літератури, написання статті – Б.К., О.П., В.О., А.Я.; критичний огляд матеріалу щодо змісту та редагування тексту – М.С.

Література

1. Akerström F., Arias M.A., Pachon M. The importance of avoiding unnecessary right ventricular pacing in clinical practice // *World J. Cardiol.*– P. 2013.– Vol. 5 (11).– P. 410–419. doi: 10.4330/wjc.v5.i11.410.
2. Camm A.J., Lüschner T.F., Maurer G. et al. Orthostatic intolerance: orthostatic hypotension and postural orthostatic tachycardia syndrome in: *ESC Textbook of Cardiovascular Medicine*. ESC CardioMed.3 ed. Published online: Jul 2018. doi: 10.1093/med/9780198784906.001.0001.
3. Chow G.V., Marine J.E., Fleg J.L. Epidemiology of arrhythmias and conduction disorders in older adults // *Clin. Geriatr. Med.*– 2012.– Vol. 28 (4).– P. 539–553. doi: 10.1016/j.cger.2012.07.003.
4. Ebrille E., DeSimon C.V., Vaidya V.R. et al. Ventricular pacing – Electromechanical consequences and valvular function // *Indian Pacing Electrophysiol. J.*– 2016.– Vol. 16 (1).– P. 19–30. doi: 10.1016/j.ipej.2016.02.013.
5. Keene D., Arnold A., Shun-Shin M.J. et al. Rationale and design of the randomized multicentre His Optimized Pacing Evaluated for Heart Failure (HOPE-HF) trial // *ESC Heart Fail.*– 2018.– Vol. 5 (5).– P. 965–976. Published online 2018 Jul 9. doi: 10.1002/ehf2.12315.
6. Kusumoto F.M., Schoenfeld M.H., Barrett C. et al. 2018 ACC/AHA/HRS Guideline on the evaluation and management of patients with bradycardia and cardiac conduction delay // *J. Amer. Coll. Cardiology.*– P. 2018. doi: 10.1016/j.jacc.2018.10.044.
7. Mirza M., Strunets A., Shen W.K., Jahangir A. Mechanisms of arrhythmias and conduction disorders in older adults // *Clin. Geriatr. Med.*– 2012.– Vol. 28 (4).– P. 555–573. doi: 10.1016/j.cger.2012.08.005.
8. Vijayaraman P., Chung M.K., Dandamudi G. His Bundle Pacing // *J. Amer. Coll. Cardiology.*– 2018.– Vol. 72, Issue 8. doi: 10.1016/j.jacc.2018.06.017.
9. Vijayaraman P., Dandamudi G. Anatomical approach to permanent His bundle pacing; Optimizing His bundle capture // *J. Electrocardiol.*– 2016.– Vol. 49.– P. 649 – 657.
10. Vijayaraman P., Dandamudi G., Zanon F. et al. Permanent

His bundle pacing: Recommendations from a Multicenter His Bundle Pacing Collaborative Working Group for standardization of definitions, implant measurements, and follow-up // *Heart Rhythm.*– 2018.– Vol. 15, Issue 3.– P. 460–468. doi: 10.1016/j.hrthm.2017.10.039.

11. Zhuang L., Mao Y., Wu L. et al. Effects of right ventricular septum or His-bundle pacing versus right ventricular apical pacing on cardiac function: A systematic review and meta-

analysis of randomized controlled trials // *J. Int. Med. Res.*– Vol. 46 (9).– P. 3848–3860. doi: 10.1177/0300060518781415.

12. Ziqing Y., Chen R., Su Y. et al. Integrative and quantitative evaluation of the efficacy of his bundle related pacing in comparison with conventional right ventricular pacing: a meta-analysis // *BMC Cardiovasc. Disord.*– 2017.– Vol. 17.– P. 221. doi: 10.1186/s12872-017-0649-4.

Физиологическая электрокардиостимуляция желудочков методом селективной стимуляции пучка Гиса

Б.Б. Кравчук¹, А.З. Параций², А.В. Якушев¹, М.М. Сычик¹, В.Ф. Онищенко², У.П. Черныга-Ройко³

¹ ГУ «Национальный институт сердечно-сосудистой хирургии имени Н.М. Амосова НАМН Украины», Киев

² Национальная медицинская академия последиplomного образования имени П.Л. Шупика, Киев

³ Львовский национальный медицинский университет имени Данила Галицкого

Проведен анализ клинического случая применения постоянной электрокардиостимуляции желудочков методом селективной имплантации эндокардиального электрода в пучок Гиса. Основой для стимуляции пучка Гиса при атриовентрикулярных блокадах является тот факт, что электрическая активация миокарда желудочков в норме осуществляется через собственную проводящую систему сердца – систему Гиса – Пуркинье. Имплантация стимулирующего электрода непосредственно в проводящую систему сердца позволяет избежать искажения физиологической последовательности активации разных сегментов миокарда желудочков, что в отдаленный период должно минимизировать негативное влияние на систоло-диастолическую функцию желудочков сердца и уменьшить риск развития сердечной недостаточности.

Ключевые слова: физиологическая электрокардиостимуляция, стимуляция пучка Гиса.

Physiological electrocardiostimulation of the ventricles by the method of selective stimulation of the His bundle

B.B. Kravchuk¹, O.Z. Paratsii², A.V. Yakushev¹, M.M. Sichik¹, V.F. Onischenko², U.P. Chernyaha-Royko³

¹ M.M. Amosov National Institute of Cardiovascular Surgery of NAMS of Ukraine, Kyiv, Ukraine

² Shupyk National Medical Academy of Postgraduate Education, Kyiv, Ukraine

³ Danylo Halytsky Lviv National Medical University, Lviv, Ukraine

The purpose of this work is to analyze the clinical case of conducting constant pacing of the ventricles by the method of selective implantation of the endocardial lead into the His bundle. The stimulation of His bundle in atrioventricular blockages is grounded on the fact that electrical activation of the ventricular myocardium is normally carried out through its own cardiac conduction system – the His – Purkinje system. Implantation of a stimulating lead directly into the cardiac conduction system prevents the distortion of the physiological sequence of different segments activation of the ventricular myocardium, which in the long term should minimize the negative impact on the ventricular systolic-diastolic function and reduce the risk of heart failure.

Key words: physiological pacing, stimulation of the His bundle.