

Діагностика та лікування міокардиту

Рекомендації Всеукраїнської асоціації кардіологів України

В.М. Коваленко, О.Г. Несукай, С.В. Чернюк, А.С. Козлюк,
Р.М. Кириченко

Рекомендації присвячені сучасним аспектам епідеміології, етіології, патогенезу, діагностики, етіологічного, патогенетичного і симптоматичного лікування міокардиту. Детально описано різні патогенетичні механізми, які спричиняють розвиток та прогресування запальних захворювань серця і викликають дилатацію й систолічну дисфункцію, призводять до серцевої недостатності й розвитку інших ускладнень міокардиту. Рекомендації представляють сучасну класифікацію міокардиту, затверджену в Україні, та сучасні алгоритми діагностики і клінічного ведення пацієнтів, зокрема алгоритм, що обґрунтовує призначення глюкокортикоїдів у пацієнтів з міокардитом. Також представлена характеристика різних варіантів міокардиту з роз'ясненнями щодо діагностики й лікування. Велика увага приділяється різним підходам до етіотропного і патогенетичного лікування міокардиту та їх можливим перспективам. Очевидно, що для стандартизації підходів до діагностики й лікування гострого і хронічного міокардиту необхідно проводити масштабні багаточетрові дослідження та створювати спеціальні реєстри. Крім того, в сучасному контексті пандемії COVID-19 патологічні ефекти SARS-Cov-2 як пускового механізму міокардиту потребують подальшого вивчення, зокрема з точки зору впливу на прогноз і підходів до патогенетичної терапії в таких пацієнтів. Уніфікація термінології та підходів до діагностики і клінічного моніторингу хворих на міокардит може поліпшити тактику ведення і підвищити рівень виживання таких пацієнтів. Для виявлення пацієнтів з високим ризиком (з аритміями, високою ймовірністю рецидиву або трансформації міокардиту в дилатаційну кардіоміопатію) та кандидатів на трансплантацію серця найбільш перспективним є створення спеціальних баз даних таких хворих.

Ключові слова: міокардит, етіологія, патогенез, діагностика, лікування.

Визначення та епідеміологія

Міокардит – це запалення серцевого м'яза, обумовлене переважно вірусами, іншими інфекційними агентами, включаючи бактерії, найпростіші та гриби, і також може бути викликано різними токсичними речовинами, ліками та системними імунітопосередкованими захворюваннями. Хронічний дифузний міокардит (ХДМ), або запальна кардіоміопатія, визначається як міокардит у поєднанні з дисфункцією серця та ремоделюванням шлуночків [16, 18, 78].

Реальну поширеність міокардиту визначити важко, однак відповідно до Глобального реєстру

вивчення захворювань вона становить 22 випадки на 100 000 населення на рік [8]. Згідно із Французьким реєстром міокардит посідає друге місце (близько 3 % випадків) серед усіх випадків госпіталізацій пацієнтів із за груднинним болем [9]. Гострий міокардит (ГМ) трапляється частіше в молодих пацієнтів (у віці від 30 до 45 років), є дані, що чоловіки хворіють частіше (60–80 %) [27, 72]. Розвиток хронічного ХДМ відзначають у ≥ 10 % випадків діагностованого або пропущеного ГМ у результаті спричиненого ним пошкодження міокарда та розвитку систолічної дисфункції [31].

Таблиця 1

Віруси, асоційовані з міокардитом

Тропність	Вірус	Геном	Вірулентність	Лікування асоційованого ураження серця
Кардіотропні	Аденовіруси	длДНК	Вірулентний	Інтерферон α та β (?); пряма противірусна терапія (?); імуноглобуліни (?)
	Ентеровіруси (віруси Коксакі, еховіруси)	(+) олРНК		
Васкулотропні	Парвовірус В19	олДНК	Латентний: незначна кількість вірусних часток у міокарді за наявності або відсутності кардіального запалення	Не потребує противірусної терапії
			Вірулентний: велика кількість вірусних часток у міокарді (> 500 копій вірусної ДНК на мікрограм міокардіальної ДНК) в умовах кардіального запалення або системної інфекції	Внутрішньовенне введення імуноглобуліну (?)
Лімфотропні	Цитомегаловірус, Епштейна – Барр вірус, герпес-вірус 6 тип	длДНК	Латентний: незначна кількість вірусних часток у міокарді за наявності, або відсутності кардіального запалення	Не потребує противірусної терапії
			Вірулентний: велика кількість вірусних часток у міокарді в умовах кардіального запалення	Протигерпетичні препарати
Кардіотоксичні	Вірус гепатиту С, ВІЛ, віруси грипу	(+) олРНК	Вірулентний: кардіальне запалення із віремією	Противірусні препарати прямої дії
АПФ2-тропні; кардіотоксичні?	Коронавіруси (MERS-CoV, SARS-CoV, SARS-CoV-2)	(+) олРНК	Вірулентний: віремія; кардіальне запалення (?)	Потенційне лікування на етапі вивчення: ремдесивір; гідроксихлорохін та азитроміцин; фавіпіравір, дарунавір та кобіцистат, лопінавір-ритонавір, рибавірин, інтерферон α , камостат мезилат

(?) – недостовірно, потребує подальшого вивчення; АПФ 2 – ангіотензинперетворювальний фермент 2; ВІЛ – вірус імунодефіциту людини; длДНК – дволанцюгова ДНК; олДНК – одностанцюгова ДНК; (+) олРНК – позитивно спрямована РНК; MERS-CoV – коронавірус близькосхідного респіраторного синдрому; SARS-CoV – коронавірус тяжкого гострого респіраторного синдрому.

Етіопатогенез

Етіопатогенез та перебіг міокардиту, що пов'язані з різними інфекційними агентами, значно відрізняються. До найпоширеніших вірусів, асоційованих із міокардитом, належать: первинні кардіотропні віруси (включаючи аденовіруси та ентеровіруси); васкулотропні та лімфотропні віруси, які можуть персистувати протягом усього життя; віруси, які опосередковано запускають міокардит шляхом активації імунної системи (включаючи вірус імунодефіциту людини, вірус гепатиту С, віруси грипу А та В) [31, 39, 48]. Віруси із сімейства Coronaviridae (включаючи MERS-CoV, SARS-CoV та SARS-CoV-2), які мають тропність

до ангіотензинперетворювального ферменту 2 (АПФ2), потенційно можуть опосередковувати пряме ураження серця, а також опосередковано викликати міокардит за рахунок кардіотоксичності, опосередкованої цитокінами, або викликаючи автоімунну відповідь на структури серця (табл. 1) [78].

Для виявлення вірусного геному рекомендації Європейського товариства кардіологів вимагають аналіз зразків ендоміокардіальної біопсії (ЕМБ) за допомогою кількісної полімеразної ланцюгової реакції (ПЛР) [18]. Водночас Американська асоціація серця не рекомендує рутинний аналіз вірусного геному, але ця методика розглядається як потенційний підхід у випад-

ках неясного діагнозу [43]. Користь виявлення вірусного геному в серці для вибору тактики лікування міокардиту має бути підтвердженою в подальших клінічних дослідженнях.

Індукований вірусом ГМ може бути як безпосередньо спричинений вірусом, так і розвиватися внаслідок опосередкованих механізмів, пов'язаних із вірусною персистенцією.

Ентеровіруси, найчастіше віруси Коксакі В, та деякі аденовіруси інфікують кардіоміоцити, зв'язуючись із загальним трансмембранним рецептором (Коксакі та аденовірусний рецептор), і таким чином можуть викликати пряме пошкодження міокарда, включаючи порушення цитоскелету, і викликати неконтрольовану імунну відповідь навіть після кліренсу вірусу. Ці віруси є прикладами цитолітичних вірусів, які викликають міокардит, індукуючи реплікацію вірусу всередині клітини-хазяїна з подальшим лізисом кардіоміоцитів, порушенням цитоархітектоніки та лізисом скоротливих білків міокарда [14, 66, 76]. Можливо, такий механізм лежить в основі розвитку блискавичних форм міокардиту [14]. Персистенція аденовірусів та ентеровірусів у міокарді призводить до дисфункції лівого шлуночка (ЛШ), несприятливих клінічних результатів та збільшення смертності в цих пацієнтів [31]. Однак близько 50 % пацієнтів з індукованим ентеровірусом або аденовірусом міокардитом повністю одужують без залишкових ушкоджень міокарда. Пацієнти, які переносять делецію CCR5Δ32 (що призводить до дефіциту CC-хемокінового рецептора 5 (CCR5)), як гетерозиготну, так і гомозиготну, демонстрували спонтанне очищення від ентеровірусної інфекції порівняно з пацієнтами – носіями дикого типу CCR5, що підкреслює важливість генетичного фону для прогресування та прогнозу захворювання [8]. Припускається, що звичайна ПЛР мутантні віруси може не виявляти [54].

Парвовірус В19 може бути причиною вірус-опосередкованого, а також вірус-провокованого міокардиту. У дорослих осіб у випадках як гострого, так і хронічного міокардиту геном парвовірусу В19 у серцевому м'язі визначається в різних титрах, але більшість зразків ЕМБ має малу кількість копій ДНК парвовірусу В19, що наводить на думку, що В19V за умови відсутності автоімунної відповіді скоріше є латентним неспецифічним супутником міокардиту, а не основним патогеном, що спричиняє захворювання [50]. Інфекція В19 може персистувати в серці з епізодами реактивації вірусу, він може потрапляти в ендотеліальні клітини і викликати вивільнення прозапальних цитокінів, опосередкованих токсичним, неструктурним вірусним білком NS1, і індукувати апоптоз кардіо-

міоцитів [82]. Згідно з даними міжнародного реєстру парвовірус В19 є єдиним виявленим вірусом у пацієнтів з лімфоцитарним фульмінантним міокардитом [82].

До невірусних інфекцій і інвазій, за яких може розвиватися міокардит, відносять дифтерію, токсоплазмоз, хламідіоз, бруцельоз, туляремію, туберкульоз, правець, сифіліс, лептоспіроз, сальмонельоз, хворобу Чагаса (трипаносомоз), стрептококові та стафілококові інфекції, скарлатину, висипний тиф, кандидоз, актиномікоз, гістоплазмоз, аспергільоз [15]. Відомі випадки виникнення міокардиту при отруєнні токсичними речовинами, зокрема, миш'яком, свинцем, кобальтом, кадмієм [17]. У літературі описані випадки захворювання міокардитом після прийому доксорубіцину, антрациклінів, стрептоміцину, циклофосфаміду, пеніциліну, левоміцетину, сульфаніламідів, ацетамінофену, катехоламінів, зидовудину, спіронолактону, амфетаміну, кокаїну [16]. Реакції гіперчутливості, що виникають після укусів змій і комах, також можуть призводити до запального ушкодження серцевого м'яза. Із запальним процесом в міокарді можуть асоціюватися саркоїдоз, хвороба Крона, неспецифічний виразковий коліт, гранулематоз Вегенера, хвороба Кавасаки, системний червоний вовчак, склеродермія, ревматоїдний артрит, дерматоміозит [14]. Запальні зміни міокарда іноді виникають і після трансплантації серця [15].

На сьогодні доведено, що запальний процес у міокарді не може розвиватися спонтанно, для його запуску необхідний ініціальний вплив тригерного фактора, основним з яких є вірус [8, 40, 45].

Роль імунних клітин у патогенезі міокардиту продовжує вивчатися. Ушкоджувальний вплив імунопатологічних реакцій можна розділити на три взаємопов'язані складові: а) ушкодження міокарда та інших тканин серця, обумовлене реакціями клітинного імунітету; б) ураження, обумовлене впливом гуморальних факторів, насамперед анти-тіл до скоротливих білків різноманітних структур серця; в) патологічні ефекти прозапальних цитокінів, що активно синтезуються імунними клітинами [14, 36, 38, 52].

В основі патогенетичних механізмів вірусного міокардиту лежить комплекс чинників – пряма цитотоксична дія вірусу на кардіоміоцити (КМЦ), активація процесів апоптозу, а також реакцій первинного і вторинного імунітету, ураження мікросудинного русла, ремоделювання скоротливого апарату серцевого м'яза [16, 40]. Ці процеси, як правило, проходять три послідовні фази.

У початковій фазі захворювання відбувається проникнення вірусу в КМЦ, ендотеліальні клітини і фібробласти шляхом ендоцитозу [75]. Пошкодження міокарда може реалізовуватися

шляхом прямого вірус-опосередкованого лізису КМЦ або через активацію первинної імунної відповіді [14, 75]. У разі блискавичних форм міокардиту масова загибель КМЦ може призводити до серйозного порушення скоротливої функції серця і швидкого прогресування серцевої недостатності (СН). Макрофаги і натуральні кілери посилюють пошкодження серцевого м'яза, знищуючи інфіковані вірусом КМЦ за допомогою перфоринів і гранзимів, а також підтримують активне запалення в міокарді, продукуючи прозапальні цитокіни [75]. Початкова фаза міокардиту в разі адекватної імунної відповіді може закінчуватися повною елімінацією вірусу з міокарда з подальшим одужанням, проте може перейти в другу фазу – автоімунну.

Друга фаза вірусного міокардиту починається, як правило, через 10–14 днів після проникнення вірусу в міокард і характеризується активацією реакцій вторинного (специфічного) імунітету із виробленням специфічних антиміокардіальних імуноглобулінів класів G, M і A плазматичними клітинами і проліферацією клонів антигенспецифічних Т-лімфоцитів [31, 65]. Специфічні Т-лімфоцити інфільтрують міокард і розпізнають копії деградованих фрагментів вірусу в головному комплексі гістосумісності 1-го типу на мембрані інфікованих клітин. Взаємодія специфічних Т-лімфоцитів із інфікованими вірусом КМЦ здійснюється через молекули міжклітинної адгезії за участю прозапальних цитокінів, які виробляються імунними клітинами у вогнищі запалення, основними серед яких є інтерферон γ , фактор некрозу пухлини α (ФНП- α), інтерлейкін- 1β (ІЛ- 1β), ІЛ-2, ІЛ-6, ІЛ-17A, ІЛ-23 [1, 65, 52, 75].

Цей процес завершується не тільки знищенням вірусних частинок, а й ушкодженням структурних елементів міокардіальної тканини – КМЦ, ендотеліоцитів, компонентів міжклітинного матриксу, білків міолеми і сарколеми тощо [12, 14, 16]. Цей автоімунний процес стосується і гуморальної ланки імунітету та відображає власне сутність поняття «імунопатологічна реакція».

У разі тривалого запального процесу в серцевому м'язі відбувається перехід захворювання в третю, хронічну фазу, в якій основним патологічним процесом є ремоделювання серцевого м'яза з прогресуванням дилатації серця і розвитком ХДМ із хронічною СН [7, 17, 26, 51]. При гістологічному дослідженні ознаки запалення в міокарді можуть не виявлятися, проте глибокі структурно-функціональні зміни контрактильного апарату серця із розвитком фіброзу, як правило, незворотні. Надалі може відбуватися трансформація захворювання в дилатаційну кардіоміопатію (*рисунок*) [15].

Іншим патогенетичним механізмом ушкодження серця при міокардиті є розвиток імунопатологічних реакцій гуморального типу, що супроводжується синтезом автологічних антитіл різних класів. У експериментальних моделях на лабораторних тваринах було показано, що синтез автоантитіл до різних структур серцевого м'яза може обумовлювати тяжке запальне ураження серця [52, 75]. Під дією вірусних частинок відбувалося виділення кардіального міозину в кровоплин, що призводило до синтезу автоантитіл до важкого ланцюга міозину й ураження основного скоротливого білка міокарда, причому цей патологічний процес тривав навіть після елімінації вірусу з міокарда.

У патогенезі автоімунного ураження серця важлива роль відводиться антитілам до β_1 -адренорецептора (β_1 -АР). У кількох дослідженнях було показано, що введення лабораторним тваринам антитіл до β_1 -АР призводить до розвитку стійкої дилатації і систолічної дисфункції серця через 6–9 місяців [52, 73]. Довготривала стимуляція β_1 -АР супроводжується активацією апоптозу КМЦ і підвищенням ризику виникнення аритмій унаслідок збільшення внутрішньоклітинної концентрації іонів Ca^{2+} . Одним із механізмів, за допомогою яких здійснюється шкідлива дія β -агоністів на міокард, є гіперпродукція прозапальних цитокінів, що спостерігається при активації симпатoadренолової системи [75]. Основною гіпотезою, яка пояснює гіперпродукцію антитіл до β_1 -АР, є феномен «молекулярної мімікрії», сутність якого полягає в схожості антигенної структури вірусів до антигенів макроорганізму, зокрема β_1 -АР [55].

У сучасній вітчизняній і зарубіжній літературі також описані інші види антитіл, що можуть обумовлювати автоімунне ураження серця при міокардиті: антитіла до холінергічних рецепторів, антимітохондріальні та антицитоплазматичні антитіла, антитіла до актину, кардіального міозину, тропоніну I, ламініну, віментину, фібронектину, колагену, транспортного білка Ca^{2+} АТФази [14, 52, 54].

У патогенезі ураження екстрацелюлярного матриксу серцевого м'яза, що обумовлює прогресування порушень систолічної і діастолічної функції серця та розвиток СН, важливу роль відіграють матриксні металопротеїнази (ММП). У численних експериментальних дослідженнях було доведено, що прозапальні цитокіни регулюють утворення й активацію ММП: гіперекспресія ФНП- α та ІЛ- 1β обумовлює активацію синтезу ММП 2-го і 9-го типу [34, 66]. Нині вважається, що довготривала гіперпродукція ММП під впливом прозапальних цитокінів на тлі хронічного запального процесу в

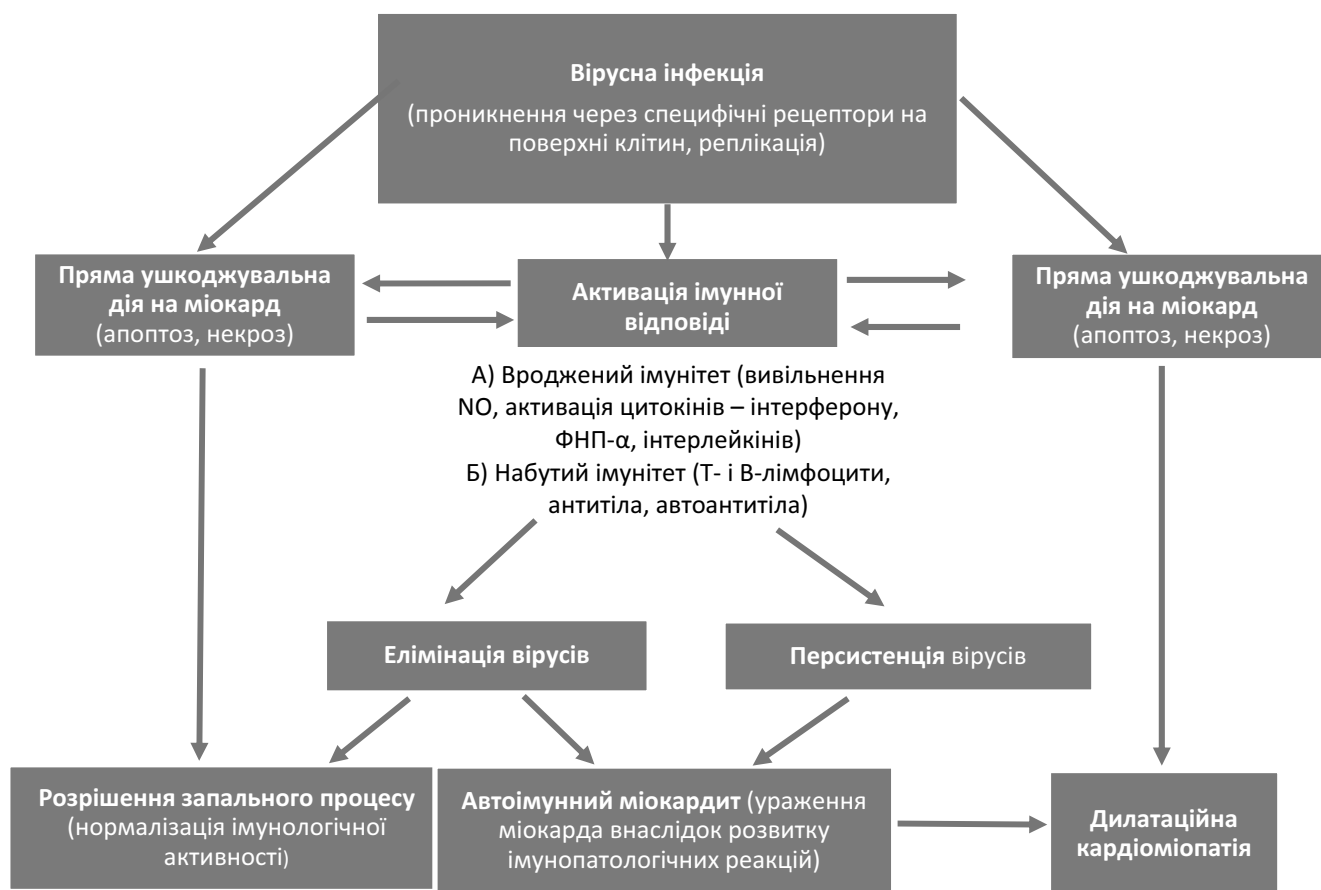


Рисунок. Патогенез вірусного міокардиту.

міокарді обумовлює незворотне ураження компонентів стромы серцевого м'яза [12, 52, 66].

Протягом останніх років із прогресивним розвитком молекулярно-біологічних технологій почали вивчати роль експресії різних типів мікро-РНК у патогенезі міокардиту. Вже доведено, що одночасна гіперекспресія мікро-РНК 146b та мікро-РНК 499 є високоспецифічним маркером фульмінантного міокардиту; окрім цього встановлено значущу роль мікроРНК-21, мікро-РНК-155, мікроРНК-221 та мікро-РНК-222 як предикторів тяжкого перебігу хронічного міокардиту [23, 35, 46, 80, 83].

На сьогодні доведена важлива роль toll-подібних рецепторів (TLR) в активації імунних клітин і кардіоміоцитів. Вони експресуються на поверхні різних типів клітин серцевої тканини: КМЦ, ендотеліальних клітин, клітин гладенької мускулатури, причому найбільш активно відбувається експресія TLR2, TLR3 та TLR4 [22, 74]. Особливо важливу роль TLR 2-го і 4-го типу відіграють в активації запального ураження серця та розвитку СН, що прогресує [74, 84]. Прозапальні ефекти стимуляції TLR2 та TLR4 здійснюються

шляхом активації ендонуклеарного фактора κВ, що своєю чергою обумовлює синтез прозапальних цитокінів: ІЛ-1, ІЛ-6, та ФНП-α, а також інтерферону β [1, 22, 84]. Ще одним важливим механізмом, через який здійснюється патологічний вплив TLR2 та TLR4 при аутоімунному міокардиті, є їх медіаторний вплив на активацію Т-хелперів 17-го типу з гіперпродукцією ІЛ-17 та ІЛ-6 [22]. Роль гіперекспресії TLR4, що супроводжується синтезом ФНП-α, ІЛ-1β, ІЛ-6, як одного з ключових механізмів, які обумовлюють запальне ураження міокарда, є настільки значущою, що нині проводяться клінічні дослідження, які належать переважно до 2-ї фази, із застосуванням інгібіторів TLR4, наприклад таких як ериторан та птеростильбен, з метою пригнічення цього патогенетичного шляху [22, 84].

Класифікація міокардиту [2]

I. Варіанти перебігу (в дужках вказано відповідний код за МКХ-10):

- гострий (до 3 міс від початку захворювання) – (I40);

- підгострий (3–6 міс від початку захворювання) – (I40.10);
- хронічний міокардит/запальна кардіоміопатія (більше 6 міс від початку захворювання) – (I51.4);
- гігантоклітинний міокардит – (I 40.1)
- міокардіофіброз – (I 51.4).

II. Етіологія:

- з установленною етіологією: інфекційний – (I40), бактеріальний – (I41.0), вірусний (ННВ-реактивний, ентеровірусний, аденовірусний) – (I41.1), паразитарний – (I41.2), при інших хворобах (кардіальний саркоїдоз, еозинофільний міокардит) – (I41.8);
- неуточнений – (I40.9).

III. Поширеність:

- ізольований;
- дифузний.

IV. Характер перебігу:

легкий;
середньої тяжкості;
тяжкий.

V. Ускладнення:

- периміокардит;
- порушення серцевого ритму і провідності, тромбоемболії тощо.

VI. СН I–III стадії, I–IV функціонального

класу за NYHA:

- зі збереженою фракцією викиду (ФВ) ЛШ.
- зі зниженою ФВ ЛШ;

Діагностика

Симптоми та клінічні прояви

До типових симптомів у пацієнтів з ГМ належать біль у грудях (85–95 % випадків), задишка (19–49 % випадків), втома, серцебиття та синкопальні стани (до 6 % випадків) [5, 8, 18]. У 65 % хворих спостерігається лихоманка, в той час як частота розвитку інших симптомів продромального періоду захворювання, які охоплюють клінічні прояви застуди, шлунково-кишкові розлади, закладеність горла, інфекції респіраторного тракту, в гостру стадію захворювання варіює в межах 18–80 % [48].

В одному з останніх реєстрів ГМ, що охопив 443 пацієнтів, 26,6 % обстежених мали систолічну дисфункцію ЛШ, шлуночкові порушення ритму або кардіогенний шок, при цьому фульмінантний перебіг міокардиту було встановлено у 8,6 % хворих [8]. З іншого боку, в більшості випадків (73,4 %) подібних ускладнень не зареєстровано, однак хворі скаржилися на біль у ділянці серця (97 %), що супроводжувався елевацією сегмента ST у 62,3 % випадків, причому серед цих хворих за 5-річний термін спостереження не було зафіксовано жодного випадку кардіальної смерті або трансплантації серця [8].

При збиранні анамнезу у пацієнтів з підозрою на ГМ необхідно особливу увагу приділяти зв'язку клінічної симптоматики з нещодавнім прийомом

Таблиця 2

Клінічні прояви та діагностичні критерії клінічно підозрюваного міокардиту

Клінічні прояви:

- Гострий біль у грудях псевдоішемічного або перикардитичного характеру
- Поява або прогресування симптомів (протягом кількох днів і до 3 місяців): задишки в спокої або при фізичному навантаженні, втоми на фоні або без проявів лівошлуночкової та/або правошлуночкової недостатності
- Підгостре/хронічне (більше 3 місяців) прогресування симптомів: задишки в спокої або при фізичному навантаженні, втоми на фоні або без проявів лівошлуночкової та/або правошлуночкової недостатності
- Серцебиття та/або симптоми порушення ритму незрозумілого генезу та/або синкопальні стани та/або раптова клінічна смерть із вдалою реанімацією
- Кардіогенний шок незрозумілого генезу

Діагностичні критерії:

- Дані ЕКГ, тесту із фізичним навантаженням, ХМ ЕКГ
 - Поява нових змін на ЕКГ у 12 відведеннях та/або при тесті із фізичним навантаженням та/або при ХМ ЕКГ: атріовентрикулярна блокада I–III ступеня, блокада ніжок пучка Гіса, зміни сегмента ST і зубця T, арешт синусового вузла, шлуночкова тахікардія або фібриляція шлуночків, асистолія, фібриляція передсердь, зниження вольтажу зубця R, уповільнення внутрішньошлуночкової провідності (розширення комплексу QRS), патологічні зубці Q, низький вольтаж ЕКГ, часта екстрасистолія, суправентрикулярна тахікардія.
- Маркери лізису кардіоміоцитів
 - Підвищення рівнів тропонінів I та T
- Функціональні та структурні порушення при використанні візуалізаційних методик
 - Поява структурних і функціональних порушень лівого або правого шлуночка нез'ясованого генезу (включаючи випадкове виявлення таких порушень у безсимптомних пацієнтів), регіональні або глобальні порушення скоротливості стінок, систолічної або діастолічної функції з дилатацією шлуночків або без такої
- Характеристика міокардіальної тканини за допомогою МРТ серця
 - Набряк або відстрочене накопичення контрастного препарату характерне для міокардиту

медикаментів (антибіотиків, клозепіну, інгібіторів імунної відповіді тощо), токсичних речовин (кокаїн, амфетамін), різноманітними інфекціями та інвазіями, зокрема гельмінтозами.

У 2013 р. Робочою групою із захворювань міокарда та перикарда Європейського товариства кардіологів було введено поняття «клінічно підозрюваного міокардиту», діагностика якого ґрунтується на наявності клінічних проявів і діагностичних критеріїв (табл. 2) [18].

Лабораторні дослідження

При підозрі на наявність ГМ рекомендованими лабораторними тестами є визначення біомаркерів кардіального некрозу (високочутливий тропонін, МВ-фракція креатинфосфокінази). Водночас кореляційний зв'язок між зростанням рівня тропоніну та розвитком дисфункції міокарда є слабким [18]. Слід враховувати, що хворі з ГМ та гострим перикардитом часто мають приблизно однакові скарги і підвищення рівнів високочутливих тропонінів, що є діагностичною ознакою на користь саме міокардиту. До інших лабораторних тестів, які зазвичай використовують у діагностиці ГМ, відносять маркери запалення, зокрема, С-реактивний білок є позитивним у 80–90 % випадків [16]. Швидкість осідання еритроцитів (ШОЕ) також зростає та може застосовуватися для обстеження пацієнта із ГМ, проте в невідкладних випадках використання цього методу не виправдано [16]. Стієке підвищення ШОЕ часто свідчить про наявність асоційованої автоімунної патології. Оцінка лейкоцитарної формули дозволяє виявити еозинофілію – одну з ознак еозинофільного міокардиту (ЕМ). Серологічний та вірусологічний аналіз периферичної крові мало інформативний [15].

Визначення наявності вірусів методом ПЛР у секреті дихальних шляхів та фарингеальному мазку має доцільність для ідентифікації тропних респіраторному тракту збудників (грип, коронавірус тощо), які також можуть бути тригерами ГМ [8]. Оцінка титру антитіл (наприклад антинуклеарних антитіл) та подібні тести показані пацієнтам за наявності підозри автоімунної природи захворювання [73].

Визначення рівнів передсердного натрійуретичного пептиду та його попередника не має діагностичної цінності при міокардиті, однак може використовуватися для моніторингу перебігу СН у хворих із ХДМ [18].

ЕКГ та добове моніторування ЕКГ

Патологічні зміни ЕКГ у хворих з ГМ реєструються у 85 % випадків, типовою є інфарктоподібна елевація сегмента ST, що реєструється частіше у відведеннях III і aVF та правих грудних відведен-

нях. Для заперечення гострого коронарного синдрому проводять комп'ютерну томографію коронарних судин або коронарографію. Розширення комплексу QRS до 120 мс і більше, шлуночкові порушення ритму, атріовентрикулярна блокада (АВ-блокада), симптомна тахі- або брадикардія збільшують ризик розвитку ускладнень при ГМ [60, 73]. У хворих з нормальною ФВ ЛШ (> 50 %) АВ-блокади II та III ступеня при ГМ спостерігаються досить рідко за винятком кардіального саркоїдозу (КС), хвороби Лайма та у випадках ГМ, асоційованого з прийомом інгібіторів імунної відповіді [72].

Добове моніторування ЕКГ є високоінформативним методом для виявлення, прогнозування і динамічного спостереження найчастіших ускладнень міокардиту – порушень ритму і провідності. Найбільшу загрозу у хворих з ГМ та ХДМ становлять шлуночкові порушення ритму, зокрема присутність шлуночкової тахікардії (ШТ). Нещодавно було опубліковано результати метааналізу 45 досліджень, присвячених пошуку предикторів раптової кардіальної смерті (РКС) у хворих з дилатацією ЛШ неішемічного генезу [25]. Серед основних прогностичних маркерів РКС (поряд із класичними предикторами, такими як ФВ ЛШ, кінцеводіастичний розмір ЛШ, ширина комплексу QRS) авторами вказано і наявність епізодів ШТ, причому її висока значущість доведена за результатами метааналізу 18 досліджень [24, 60].

Ехокардіографічне дослідження

Ехокардіографія є обов'язковим компонентом обстеження пацієнта із гострою кардіальною патологією. Навіть за умови збереженої систолічної функції, запідозрити ГМ дозволяють наявність потовщення та локального гіпокінезу ЛШ (особливо в нижній та нижньолатеральній ділянці), відхилення при тканинній доплерографії, діастолічна дисфункція, поява перикардального випоту та змінена ехогенність тканин міокарда [18, 36]. На ранніх стадіях ГМ значного розширення порожнини ЛШ зазвичай не спостерігається, що в умовах зниженої ФВ ЛШ спричинює різке зменшення ударного об'єму та розвиток тахікардії. Тому зниження ФВ ЛШ є значущим прогностичним маркером при госпіталізації, незважаючи на можливе її швидке відновлення, як під впливом лікування, так і самостійно [7, 51].

На сьогодні в клінічній практиці валідовано новітню методику ультразвукової діагностики – спекл-трекінг ехокардіографію (ЕхоКГ). Застосування спекл-трекінг ЕхоКГ для діагностики міокардиту базується на оцінці деформації і швидкості деформації міокарда в поздовжньому, радіальному і циркулярному напрямках [33, 42]. Наразі

доведено, що запальне ураження міокарда характеризується зниженням глобальної систолічної деформації і її швидкості в поздовжньому напрямку, зниження показників циркулярної глобальної деформації є також характерним, але виявляється з меншою частотою [41, 42].

Кардіальна магнітно-резонансна томографія

МРТ є важливим та інформативним методом діагностики і моніторингу міокардиту завдяки її здатності забезпечити детальну характеристику тканин серця, а також виявити та кількісно оцінити в них запальний і фібротичний компоненти. Крім того, МРТ є золотим стандартом для вимірювання бівентрикулярних об'ємів, ФВ та маси міокарда. Для верифікації ішемічної/неішемічної природи ураження серця та за умови відсутності протипоказань, МРТ серця рекомендовано пацієнтам із підозрою на ГМ або із кардіальним болем, інтактними коронарними артеріями та підвищенням рівня тропоніну [29]. МРТ серця необхідно проводити пацієнтам із фульмінантними формами міокардиту в період їх стабілізації для оцінки наявності залишків запального процесу та вираженості замісного фіброзоутворення [13]. Відомо, що за відсутності появи нових вогнищ запалення, вже через чотири тижні від початку захворювання спостерігається тенденція до регресу тканинного набряку. Для надійного заперечення або підтвердження наявності запального процесу в міокарді МРТ серця доцільно виконувати через 2-3 тижні від появи симптомів, оскільки більш рання діагностика має недостатню інформативність [10, 29]. Доступність використання МРТ разом із визначенням високочутливого тропоніну дозволяє з високою точністю ідентифікувати хворих на ГМ більш легкого перебігу.

У 2009 р. консенсусною групою було опубліковано критерії Lake Louise, згідно з якими визначено три ознаки запалення в міокарді та їх МРТ-еквіваленти: 1) гіперемія – зростання інтенсивності сигналу при ранньому підсиленні гадолінієм; 2) набряк тканин – збільшення міокардіального T2 часу релаксації або підвищення інтенсивності сигналу на T2-зважених зображеннях; 3) некроз/фіброз, що виявляється на знімках з відстроченим контрастуванням (ВК) гадоліній-вмісними препаратами [29]. За присутності двох із трьох критеріїв діагноз ГМ вважали достовірним із чутливістю 74 % та специфічністю 86 %. Збільшення доказової бази щодо підвищення за допомогою МРТ-картування загальної діагностичної точності методу зумовило необхідність модифікації Lake Louise критеріїв. Так, в останній версії затверджено високу верифікаційну цінність T2-картування для виявлення набряку, а також нативного T1 та поза-

клітинного об'єму (ESV) для визначення запального пошкодження міокарда [28]. Згідно з даними останніх досліджень внесення доповнень у Lake Louise критерії посилило їх чутливість та специфічність до 87,5 % та 96,2 % відповідно [11, 19, 59, 77]. Для підтвердження наявності запалення в міокарді за умови значної клінічної підозри достатньо присутності навіть одного із зазначених критеріїв. У пацієнтів із первинною маніфестацією міокардиту або при шлуночкових аритміях неясної етіології МРТ-діагностика на основі визначення регіонального ВК дозволяє виявити запалення серцевого м'яза, тим не менше, при хронічному перебігу діагностична цінність такого підходу не висока [13, 44]. При первинному обстеженні пацієнта наявність ВК у середньому шарі міжшлуночкової перегородки в поєднанні з низькою ФВ ЛШ є сильним предиктором негативного прогнозу [47]. МРТ-спостереження за пацієнтами із ГМ зазвичай виконується через 6 та 12 місяців від первинного епізоду. В динаміці клінічного перебігу ГМ зникнення набряку є звичайним явищем (більше 84 % випадків), тоді як ВК тривало персистує (більше 89 % випадків) [47].

В італійському багатоцентровому дослідженні за участю 189 хворих на ГМ вираженість ВК зменшувалася від 6,2 % маси міокарда ЛШ у дебюті захворювання до 4,1 % маси міокарда ЛШ шість місяців потому [11]. Інтенсивність ВК при міокардиті – величина непостійна, яка на ранніх стадіях хвороби переважно пов'язана з гострофазним тканинним набряком, тоді як на пізніх етапах захворювання більшою мірою вона є відображенням замісного фіброзу [44, 47]. Наявність лише ВК без супутніх ознак набряку – це несприятлива прогностична характеристика порівняно з повною відсутністю ВК або ж одночасною появою обох проявів [28, 47]. Потенційне пояснення такого феномена полягає в тому, що персистенція набряку передбачає ймовірність активного запального процесу та високої вірогідності його подальшого розрешення під впливом патогенетичної терапії.

Високоінформативним є одночасне застосування спекл-трекінг ЕхоКГ та МРТ серця, оскільки обидві методики доповнюють одна одну: за допомогою МРТ серця виявляють запальні зміни в міокарді, а за допомогою спекл-трекінг ЕхоКГ можна оцінити тяжкість порушення скоротливої здатності тих сегментів серця, в яких власне виявлено ці запальні зміни. Так, в одному з недавніх досліджень було показано, що в тих сегментах ЛШ, де виявлялося відстрочене субепікардіальне накопичення контрастного препарату, відзначалося статистично значуще зниження показників поздовжньої і циркулярної деформації міокарда [42]. Чутливість спекл-трекінг ЕхоКГ за результа-

тами цього дослідження становила 87 %, специфічність – 71 %, що доводить високу інформативність методу для характеристики порушення скоротливої здатності міокарда в локальних вогнищах запалення при міокардиті [41].

Позитронно-емісійна томографія

Позитронно-емісійну томографію (ПЕТ) не відносять до рутинних методів діагностики міокардиту. Метод може розглядатися як альтернатива для виявлення запального процесу в стабільних пацієнтів із протипоказаннями до МРТ або в осіб із системними автоімунними захворюваннями, коли ймовірним є ураження й інших органів [20]. Використання ПЕТ має доцільність при КС. Відомо, що Т-клітини, макрофаги, гранулоцити в інфільтраті міокарда внаслідок неспецифічної відповіді на пошкодження клітин чи прямого ураження при КС, характеризуються активним метаболізмом глюкози, що виявляється фокальним поглинанням 18-фтордезоксиглюкози [45, 57]. До того ж, ПЕТ дозволяє виявляти гіперметаболичні медіастинальні та скелетні лімфовузли, що є диференційною ознакою КС від інших автоімунних хвороб із ураженням серця (наприклад васкулітів) [16]. Такий підхід застосовують для моніторингу вираженості пошкодження та його динаміки в ході імуносупресивної терапії. Нещодавно розроблені вченими онкологами імуно-ПЕТ-індикатори значно розширили можливості методу для виявлення ендегенних імунних клітин та дають нові перспективи його застосування і у хворих на міокардит [8].

Ендоміокардіальна біопсія

ЕМБ є загально визнаним золотим стандартом діагностики міокардиту, тим не менше, метод має інвазивний характер та передбачає певні ризики. В експертних центрах постпроцедурні ускладнення з боку серця мають місце в 1-2 % випадків та досягають 8,9 % у клініках нижчої спеціалізації [8]. Чутливість ЕМБ при стандартному фарбуванні гематоксилін-еозином є відносно невисокою, особливо враховуючи можливий незбіг точок забору матеріалу та вогнищ запалення. Інформативність методу може бути підвищена шляхом відбору зразків у більшій кількості, ніж мінімально рекомендовано (від 4 до 6 зразків). Додаткове застосування імуногістохімічних специфічних антитіл до лейкоцитів (CD45), макрофагів (CD68), Т-клітин (CD3), хелперів (CD4), цитотоксичних клітин (CD8) та В-клітин (CD19/CD20) також суттєво підвищує чутливість ЕМБ [8, 36]. У схвалених Європейським товариством кардіологів Марбурзьких критеріях використову-

ється кількісний принцип, що також підвищує діагностичне значення ЕМБ. На основі цих критеріїв діагноз міокардиту може бути підтверджений за наявності у відібраних зразках > 14 мононуклеарних лейкоцитів/мм² із них > 7 Т-лімфоцитів/мм². Незважаючи на досить низьку чутливість методу, в деяких клінічних ситуаціях дані, отримані за допомогою ЕМБ, мають фундаментальний характер для розуміння патогенетичних механізмів та вибору тактики лікування [8].

Клінічними показаннями для проведення ЕМБ є:

- 1) ГМ із дебютом у вигляді гострої СН та кардіогенного шоку;
- 2) ГМ, який ускладнився вираженою кардіальною дисфункцією, гострою СН, шлуночковими аритміями, або АВ-блокадою високих ступенів;
- 3) ГМ або підозрюваний хронічний ХДМ у поєднанні з периферичною еозінофілією;
- 4) ГМ або підозрюваний ХДМ із персистентним або епізодичним зростанням рівнів біомаркерів кардіального некрозу. Особливо у випадках супутньої наявної/підозрюваної автоімунної патології, наявності шлуночкових аритмій або АВ-блокади високих градацій;
- 5) міокардит в умовах лікування інгібіторами імунних контрольних точок (ІКТ), якщо діагноз є важливим для пацієнта, який отримує антинеопластичне лікування.

Діагностична цінність ЕМБ у хворих з ГМ вважається більшою при її виконанні упродовж 2 тижнів з моменту появи симптомів, у разі нормальних розмірів або легкого розширення ЛШ, за наявності певних маркерів (шлуночкових аритмій, АВ-блокади високого ступеня), а також у особливих випадках (гігантоклітинного міокардиту або КС) [18]. ГМ у низці випадків може усунуватися самостійно та не потребує тактики інвазивного втручання. Проте за даними останніх досліджень за участю хворих на фульмінантний міокардит з тимчасовою механічною підтримкою циркуляції крові, ЕМБ навіть за наявності показань використовується недостатньо [78]. Також існують протиріччя щодо взаємозалежності між поширеністю запальних інфільтратів та прогнозом і обсягом терапевтичного втручання. Хоча за даними ретроспективного аналізу пацієнти з лімфоцитарним міокардитом, які померли упродовж госпіталізації або потребували штучної підтримки кровообігу, характеризувалися наявністю більшої площі запальних вогнищ порівняно з пацієнтами що вижили без потреби механічної підтримки циркуляції крові [8]. У *табл. 3* наведено рекомендації щодо використання ЕМБ та МРТ серця в різних клінічних ситуаціях [78].

Таблиця 3

Порівняння магнітно-резонансної томографії серця та ендоміокардіальної біопсії в рутинній клінічній практиці

Клінічний сценарій	Характеристика	МРТ серця	ЕМБ
Підозра на ГМ (≤ 30 днів від початку захворювання)	Кардіогенний шок	–	++ ^{a,b}
	Ускладнений перебіг, систолічна дисфункція або аритмії	++	–/(+) ^{a,c}
	Неускладнений перебіг, систолічна функція збережена, аритмії немає	+	+ ^{a,b}
Підозра на ХДМ (> 30 днів від початку захворювання)	Синдром СН зі збереженою ФВ ЛШ	++ ^c	+ ^{a,b}
	Синдром СН зі зниженою ФВ ЛШ попри оптимальне лікування	++ ^c	++ ^{a,b}
	Значущі аритмії попри оптимальне лікування	++ ^c	++ ^{a,b}
Підозра на ДКМП (тривалість хвороби місяць і більше)	Зниження ФВ ЛШ та розширення ЛШ невідомої етіології	++ ^{a,b}	++ ^{a,b}
У процесі спостереження	н/з	+	++ ^d

«–» – не рекомендовано; «+» – рекомендовано; «++» – високо рекомендовано; н/з – не застосовується; ^a – для диференційної діагностики, вибору специфічного лікування та селекції; ^b – МРТ серця, або електроанатомічне картування для спрямування біотому при ЕМБ; ^c – негативний результат не заперечує наявність низькоградієнтного запалення в пацієнтів із вираженими специфічними скаргами та рефрактерністю до лікування; ^d – у пацієнтів із рефрактерністю до лікування для перевірки діагнозу або заперечення вірусної інфекції; ДКМП – дилатаційна кардіоміопатія.

Лікування

Важливою складовою успішного лікування СН є певні режимні заходи – обмеження вживання рідини і солі, контроль маси тіла та діурезу на тлі проведення активної діуретичної терапії (як монотерапії, так і комбінації різних груп препаратів) [4, 62]. Обмеження фізичної активності є обов'язковим у веденні хворих, особливо в гострий період міокардиту, адже нині відомо, що фізичні навантаження можуть призводити до стимуляції реплікації вірусу в міокарді та до активації симпатoadреналової системи, результатом чого є посилення запального ушкодження серцевого м'яза [71]. Також хворим з міокардитом необхідно проводити санацію вогнищ хронічних інфекцій за їх наявності та уникати переохолоджень і контактів з особами, які мають гострі респіраторні вірусні інфекції.

Згідно із сучасними рекомендаціями, призначення терапії хронічної СН, що містить інгібітори АПФ, а при їх непереносимості – блокатори рецепторів ангіотензину, та β -адреноблокатори із титрацією доз до цільових або максимально переносимих, є основним підходом до лікування хворих з міокардитом зі зниженою ФВ ЛШ і дилатацією ЛШ [62]. При недостатній ефективності та збереженні симптомів СН на тлі максимально переносимих або цільових доз цих препаратів до лікування додають спіронолактон або еплеренон. У пацієнтів із синусовим ритмом у разі неадекватного контролю частоти серцевих скорочень

(≥ 70 за 1 хв) на тлі прийому цільових або максимально переносимих доз β -адреноблокаторів за наявності ФВ ЛШ $\leq 35\%$ до лікування додають івабрадин, а при постійній формі фібриляції передсердь можливе застосування дигоксину [62]. Також у хворих із хронічною СН на сьогодні доведено ефективність застосування комбінації сакубітрілу і валсартану, яка є альтернативою інгібіторам АПФ [4, 71].

Антиаритмічні препарати, антикоагулянти, інотропні агенти, імплантація штучного водія ритму та/або кардіовертера-дефібрилятора, кардіоресинхронізувальна терапія призначаються за наявності відповідних показань, однак їх застосування не має певної специфіки для хворих із міокардитом [4]. За наявності тяжкої резистентної до лікування СН розглядають питання про проведення кардіоресинхронізувальної терапії в пацієнтів із ФВ ЛШ $< 35\%$ з повною блокадою лівої ніжки пучка Гіса або шириною комплексу QRS ≥ 150 мс [62].

Патогенетична терапія

За даними нещодавнього метаналізу, проведеного за медичними базами Medline, Embase, Cochrane та Chinese Biomedical Literature Database, у 342 хворих, які отримували імуносупресивну терапію, було встановлено статистично значуще краще відновлення ФВ та кінцеводіастолічного розміру ЛШ, однак цей ефект не був достатньо стійким і не мав достовірного впливу на частоту

Таблиця 4

Схеми імуносупресивної та імуномодифікувальної терапії у хворих із запальними ураженнями міокарда

Гігантклітинний міокардит	<ul style="list-style-type: none"> • Антитимоглобулін 275 мг на 500 мл натрію хлориду за 12–24 години протягом 5 діб • Циклоспорин 200 мг на добу протягом 1 року • Метилпреднізолон 1 мг/кг 4 тижні, далі зниження дози на 10 мг кожні 2 тижні до досягнення дози 5–10 мг на добу, що приймається до 12-го місяця від початку
Саркоїдоз серця	<ul style="list-style-type: none"> • Метилпреднізолон 1 мг/кг 4 тижні, далі зниження дози на 10 мг кожні 2 тижні до досягнення дози 5–10 мг на добу, що приймається до 6-го місяця від початку лікування
Еозинофільний міокардит	<ul style="list-style-type: none"> • Метилпреднізолон 1 мг/кг 4 тижні, далі зниження дози на 10 мг кожні 3 тижні до досягнення дози 5–10 мг на добу, що приймається до 6-го місяця від початку лікування • Азатиоприн 50 мг 2 рази на добу протягом 6 місяців
Хронічний автоімунний міокардит/ запальна кардіоміопатія	<ul style="list-style-type: none"> • Метилпреднізолон 1 мг/кг 4 тижні, далі зниження дози на 10 мг кожні 3 тижні до досягнення дози 5–10 мг на добу, що приймається до 6-го місяця від початку лікування • Азатиоприн 50 мг 2 рази на добу протягом 6 місяців
Ентеровірусна/аденовірусна кардіоміопатія	<ul style="list-style-type: none"> • Інтерферон β 4 млн ОД підшкірно кожні 48 год протягом 1-го тижня • Інтерферон β 8 млн ОД підшкірно кожні 48 год з 2-го тижня до 6 місяців
Рецидиви інфекційного процесу, обумовленого герпесвірусом 6-го типу	<ul style="list-style-type: none"> • Ганцикловір 1000 мг на добу внутрішньовенно 5 днів далі вальганцикловір 900 або 1800 мг кожних 24 год протягом 6 місяців

трансплантацій серця і показник виживання [49]. Вважається, що імуномодифікувальна та імуносупресивна терапія у хворих з міокардитом може застосовуватися для відновлення ФВ ЛШ та зменшення порожнини ЛШ, особливо в разі недостатньої ефективності стандартної терапії СН, однак необхідні подальші дослідження.

Показанням до призначення імуносупресивної терапії при ГМ є тяжкий перебіг, що характеризується наявністю як мінімум 4 ознак із нижче перерахованих [2, 4]:

- зниження систолічного артеріального тиску ≤ 90 мм рт. ст.;
- індекс кінцеводіастолічного об'єму ЛШ ≥ 95 мл/м² за результатами ЕхоКГ;
- зниження ФВ ЛШ < 40 % та/або зниження поздовжньої глобальної систолічної деформації ЛШ $\leq 9,0$ % за результатами спекл-трекінг ЕхоКГ;
- наявність $\geq 3,0$ сегментів ЛШ, уражених запальними змінами, або загального об'єму ураження $\geq 5,0$ сегментів ЛШ (включаючи відстрочене контрастування);
- наявність епізодів нестійкої та/або стійкої ШТ, фібриляції передсердь, АВ-блокади II ступеня і вище;
- наявність II або вищого функціонального класу СН за NYHA;
- наявність антитіл до β_1 -адренорецептора та кардіального міозину.

Патогенетичне лікування проводиться за такою схемою: дексаметазон 8 мг на добу вводиться внутрішньовенно краплинно протягом 5 днів. Далі переходять на пероральний прийом метилпреднізолону в дозі 0,25 мг/кг на добу або преднізолону в еквівалентній дозі (0,31 мг/кг) протягом 3 місяців із подальшим зниженням дози на 1–2 мг щотижня до повної відміни. Загальний термін лікування і доза глюкокортикоїдів можуть бути скориговані залежно від клінічної ситуації [2, 4].

Застосування різних схем імуносупресивної та імуномодифікувальної терапії запальних уражень міокарда, зокрема і хронічного автоімунного міокардиту/запальної кардіоміопатії, наведено в табл. 4 [69].

Згідно з думкою експертів Європейського товариства кардіологів підходи до лікування віруснегативного та вірус-позитивного ХДМ мають свої особливості:

Вірус-негативний ХДМ. За даними клінічних досліджень, імуносупресивна терапія (преднізолон та азатиоприн) поліпшує кардіальну функцію у хворих на гістологічно підтверджений віруснегативний хронічний ХДМ [3, 4, 30, 56, 63]. Нещодавно в одноцентровому дослідженні було виявлено, що у 53 % хворих на ХДМ та відсутністю відповіді на терапію глюкокортикоїдами в зразках ЕМБ визначалися CD20+ В клітини [78]. З іншого боку, в шести CD20+В-позитивних пацієнтів з відсутністю вірусного геному в біоптаті

лікування ритуксимабом (химерні моноклональні антитіла до поверхневого антигену В-лімфоцитів CD20) зменшувало кардіальну дисфункцію та прояви СН, що відкриває нові перспективи для цієї категорії хворих. До альтернативних способів лікування вірус-негативного або автоімунного міокардиту відносять застосування циклоспорину або мофетилу мікофенолату на тлі базової терапії глюкокортикоїдами, а також імуноадсорбцію із подальшим внутрішньовенним введенням імуноглобуліну (ВВІГ) [53]. У пілотних дослідженнях отримано дані, що імуноадсорбція та ВВІГ спроможні поліпшувати кардіальну функцію у хворих на ХДМ та знижувати активність запального процесу в міокарді [64]. Тим не менше, ці нові дані потребують підтвердження в рандомізованих дослідженнях, які вже розпочато. Альтернативою імуноадсорбції є внутрішньовенне введення дрібних розчинних молекул (наприклад пептидів або аптамерів), які здатні специфічно та цілеспрямовано нейтралізувати антитіла до β_1 -адренорецепторів [52]. Слід зазначити, що застосування такого підходу не залежить від наявності запалення в міокарді.

Вірус-позитивний ХДМ. Важливо диференціювати вірус-індукований активний міокардит (аденовірусний, ентеровірусний) та вірус-опосередкований міокардит (наприклад латентний перебіг герпесвірусної або В19 інфекції) – коли геном вірусу виявлено в зразках ЕМБ, але достеменно не відомо, що саме стало причиною запального процесу в міокарді. Нині бракує даних рандомізованих досліджень щодо ефективності противірусного лікування при вірусному ГМ. У дослідженні ВІСС (II фаза) вивчали ефективність впливу імуномодуляції інтерфероном β на вірусну елімінацію в пацієнтів із вірус-позитивним ХДМ (ентеровірусним, аденовірусним або В19) [70]. Після курсу інтерферонотерапії в біоптатах міокарда не було виявлено аденовірусів та ентеровірусів, тоді як таке лікування не асоціювалося зі зменшенням кількості геному парвовірусу В19. У хворих із латентною Епштейна – Бар, цитомегаловірусною та герпесвірусною інфекцією проти-герпетичні медикаментозні засоби можуть бути корисними для зниження вірусного навантаження [78]. Комбіноване лікування імуносупресантами та противірусними препаратами у вірус-позитивних пацієнтів на різних етапах хвороби потребує подальшого вивчення. ВВІГ зазвичай використовується у хворих із тяжкою парвовірус В19-віремією та ускладненим клінічним перебігом. За даними клінічних досліджень, у пацієнтів із гістологічно підтвердженим В19-міокардитом застосування ВВІГ асоціювалося із суттєвим клінічним поліпшенням та зниженням градації запального

процесу, хоча і не супроводжувалося ерадикацією вірусу із міокарда [53].

Новітні противірусні препарати для боротьби із парвовірусом В19 (цидофовір, бринцидофовір, флавоноїди та гідроксисечовина) нині перебувають на стадії випробувань, тому етіологічного лікування В19-асоційованого ХДМ сьогодні немає. Існує консенсус, що у випадку невеликої кількості вірусних часток В19 у тканинах серця та відсутності кардіального запалення необхідності в терапевтичному втручанні немає [78]. У невеликих оглядових дослідженнях отримано дані щодо позитивного ефекту імуносупресивного лікування у хворих із запальним процесом у міокарді та низьким вірусним навантаженням (дослідження CaPACITY), які потребують валідації у великих плацебо-контрольованих програмах [78]. Таким чином, метод імуноадсорбція+ВВІГ нині залишається єдиним безпечним та клінічно ефективним заходом при В19 та герпесвірус 6 – позитивному ХДМ.

Застосування нестероїдних протизапальних засобів (НПЗЗ) у хворих з міокардитом може бути рекомендовано тільки у випадку запального ураження перикарда, тобто за наявності периміокардиту, причому перевагу слід надавати ібупрофену та ацетилсаліциловій кислоті [18, 73]. В інших випадках НПЗЗ не використовуються і навіть не згадуються у сучасній світовій літературі як група препаратів, що має перспективи до застосування у хворих з міокардитом – це можна пояснити тим, що застосування НПЗЗ супроводжується затримкою натрію і рідини в організмі та посиленням проявів СН.

Характеристика різних варіантів міокардиту

Хронічний дифузний міокардит

ХДМ варто запідозрити за наявності незначно підвищеного рівня тропоніну, розширення порожнини ЛШ у поєднанні з нормальною/незначно збільшеною товщиною його стінки.

Результати МРТ та ЕМБ у таких умовах свідчатимуть про присутність залишків запалення та замісного фіброзоутворення [10]. Хворі на ХДМ зазвичай, мають ознаки хронічної СН, відносно стабільну гемодинаміку та можуть отримувати лікування як при ДКМП. Дані анамнезу, наявність електрокардіографічних відхилень (таких як низький вольтаж, розширення комплексу QRS у периферичних відведеннях, незначні порушення провідності та неспецифічні зміни сегмента ST і зубця Т), персистенція низькоградієнтного підвищення тропоніну, а також недостатня відповідь на стандартне лікування СН, повинні спонукати до розгляду можливості запального генезу захво-

рювання [18, 61]. Наявність великої кількості лімфоцитів та/або макрофагів в біоптаті за даними ЕМБ має дуже високу прогностичну цінність для хворих на хронічний ХДМ на період наступного десятиріччя та передбачає підвищений ризик летальності або необхідність трансплантації серця [18]. Водночас необхідно оцінювати ступінь замісного фіброзоутворення, оскільки його вираженість пов'язана із можливістю одужання. Експертами Європейського товариства кардіологів для визначення можливостей імуносупресивної терапії рекомендовано в зразках міокарда додатково визначати наявність кардіотропних вірусів (РНК ентеровірусів та ДНК аденовірусів), бактерій та паразитів методом кількісної полімеразної ланцюгової реакції в реальному часі [16, 18].

ІКТ- асоційований міокардит

Впровадження в клінічну практику інгібіторів ІКТ докорінно трансформувало лікування близько 20 різних типів раку [37]. Частка хворих на онкопатологію, яким показана ІКТ-терапія, зросла від 1,5 % у 2011 р. до ≈ 50 % у 2020 р. В основі методу лежить застосування моноклональних антитіл для блокади імунних регуляторів, зокрема, CTLA-4 (від англ. cytotoxic T-lymphocyte antigen-4 – антиген 4 цитотоксичних Т-лімфоцитів), PD-1 (від англ. programmed death – програмована смерть) та його рецептора на дендритній клітині PD-1 (від англ. programmed death ligand 1 – ліганд програмованої смерті (ПС-Л1)), активація яких пригнічує імунну відповідь на чужорідний білок [37, 78]. Блокуючи ці контрольні точки від зв'язування з білками-партнерами, ІКТ пригнічують сигнал вимкнення, активуючи Т-клітини та сприяючи знищенню ракових клітин. Проте активація імунітету може призводити до побічних ефектів аутоімунного характеру (наприклад коліти, дерматити та пневмоніти).

У зв'язку із ширшим впровадженням у клінічну практику ІКТ пропорційно зросла кількість повідомлень про нові випадки ІКТ-асоційованого міокардиту. За даними аналізу найбільшої вибірки пацієнтів із ІКТ-асоційованим міокардитом (122 випадки), для його перебігу є характерними рання клінічна маніфестація (від ініціації ІКТ-терапії до появи симптомів медіана становила 30 днів) та летальність більш ніж 50 % [78]. Тож пацієнтам перед початком терапевтичного курсу ІКТ (наприклад ніволумаб або іпіліумаб) варто оцінити рівень тропоніну в крові та провести ЕКГ-обстеження. Надалі, в перші 6 тижнів лікування контроль вмісту тропоніну в крові необхідно виконувати щотижня. З огляду на часте поєднання ІКТ-міокардиту із розвитком міозиту, за наявності підозри важливим є діагностичний пошук у цьому

напрямку (зокрема визначення креатинфосфокінази в крові та, можливо, біопсія скелетних м'язів).

Терапією вибору ІКТ-асоційованого міокардиту є внутрішньовенне введення високих доз глюкокортикоїдів, оскільки, за даними досліджень, таке лікування асоціюється зі зростанням частки одужань [8, 37]. Препаратами другого ряду запропоновано алектумумаб (анти-CD52 антитіла), антитимочитарний імуноглобулін (анти-CD3 антитіла) та абатацепт (CTLA-4 агоніст) [37]. У подальшому застосування преклінічних моделей може поглибити розуміння природи ІКТ-асоційованого міокардиту та вдосконалити профілактично-терапевтичні заходи.

Еозинофільний міокардит

ЕМ вважається рідкісною, проте часто не розпізнаною патологією, тож дані щодо його поширеності можуть бути заниженими. У випадку фульмінантного перебігу ЕМ частка летальних випадків та необхідності трансплантації серця на період 60 днів після виписування зі стаціонару перевищує 26 % [8].

ЕМ зазвичай асоціюється із гіперчутливістю до певних хімічних речовин (зокрема клозапіну, карбамазепіну, міноцикліну, β -лактамів та в одичних випадках до вакцинації), системних передумов, як-от еозинофільний гранулематоз із поліангіітом (ЕГПА; раніше синдром Чарга – Стросса), гіпереозинофільним синдромом (ГЕС; ідіопатичним або клональним) або паразитарною інвазією (зазвичай *Toxosara Canis*, шлях передачі – сире м'ясо) [16, 32]. Нечасто ЕМ може виступати як паранеопластичний процес при раку солідних органів (наприклад рак легень). Перебіг ЕМ розподіляють на три фази: фаза початкового запалення, некротична фаза (спостерігається під час ГМ), фаза тромбозів та фіброзного ремоделювання ендоміокарда (типово для кардіоміопатії Лефлера) [8].

ЕМ вражає людей переважно середнього віку чоловічої та жіночої статі із маніфестацією у вигляді болю в грудях, задухи та проявів систолічної дисфункції серця. Водночас різноманіття етіологічних чинників передбачає варіації можливого перебігу ЕМ. Зокрема, гарячка та шкірні висипання є характерними для ЕМ гіперсенситивного походження, тоді як астма, зазвичай, є симптомом ЕГПА. Наявність еозинофілії є важливим критерієм для підтвердження діагнозу, проте у 26 % хворих на етапі госпіталізації вона не спостерігається [32]. ЕхоКГ та МРТ дозволяють оцінити кардіальну функцію та виявити наявність тромбів (насамперед у ділянці верхівки ЛШ), що в більшості випадків спостерігається при ГЕС (29 % випадків) та ЕГПА-асоційованих (19 % випадків) ЕМ [8]. На протипагу типовому субепікардіальному пізньому накопичен-

ню гадолінію при інших формах міокардиту, у випадку ЕМ зазвичай спостерігається субендокардіальна локалізація МРТ-контрасту [16].

Попри недостатню кількість рандомізованих досліджень, у нещодавньому метааналізі 179 випадків ЕМ спостерігалися нижчі показники госпітальної смертності при застосуванні кортикостероїдів [32]. Водночас необхідно спрямувати діагностичні та терапевтичні зусилля на першопричину ЕМ. Зокрема, при лікуванні ЕМ унаслідок гіперчутливості введення глюкокортикоїдів необхідно проводити одночасно із елімінацією специфічної речовини-антигена. У випадку токсикардоасоційованого ЕМ разом із кортикостероїдною терапією призначається альбендазол, тоді як при мієлопроліферативному варіанті ГЕС препаратом вибору є імаїніб [78]. При лікуванні ЕГПА- та ГЕС-асоційованого ЕМ розглядають комбіноване застосування кортикостероїдів та циклофосфаміду, азатиоприну або метотрексату [69, 78]. На сьогодні частота рецидивування ЕМ не відома, проте було зафіксовано випадки фатальних рецидивів. Пацієнти із ГЕС та ЕГПА перебувають у групі ризику віддалених рецидивів, особливо у випадках відміни імуносупресивної терапії [32].

Гігантоклітинний міокардит

Гігантоклітинний міокардит (ГКМ) є формою некротизувального міокардиту, що швидко прогресує, із несприятливим прогнозом та смертністю $\approx 85\%$ [8]. Частка ГКМ становить 1 на 200 випадків усіх міокардитів та близько 10 % при фульмінантному перебігу [8].

В основі генезу ГКМ лежить масивне ураження тканин міокарда цитотоксичними Т-лімфоцитами, макрофагами, гігантськими клітинами та еозинофілами, що зумовлює дисфункцію ЛШ та розвиток шлуночкових аритмій [16]. У 20 % випадків ГКМ виявляються супутні автоімунні порушення, зокрема, запальні захворювання товстого кишечника та щитоподібної залози [16].

ГКМ однаково поширений серед чоловіків та жінок. Вікова медіана маніфестації захворювання вища, ніж у випадку ЕМ, та лежить у діапазоні 43–53 років [31]. Першими проявами ГКМ нерідко є гостра СН, кардіогенний шок із ШТ, або повною АВ-блокадою. Зазвичай основним діагностичним інструментом є ЕМБ, за даними якої у ГКМ та КС можуть спостерігатися деякі подібні гістологічні ознаки, що утруднює диференційну діагностику [8, 31].

Негайний старт імуносупресивної терапії є вкрай важливим. У пацієнтів, що не потребують механічної підтримки гемодинаміки, лікування інгібітором кальциневрину та анти-Т-лімфоцитарними препаратами (наприклад антити-

моцитарний глобулін) дозволяє досягнути клінічної ремісії більш ніж у 2/3 випадків [8, 52]. Рекомендовано прийом оральних глюкокортикоїдів у дозуванні 1 мг/кг та із поступовим зниженням дози упродовж 1 року лікування. Водночас курс прийому циклоспорину, як правило, становить > 2 років із дотриманням цільового рівня в плазмі крові в межах 80–100 нг/л [8, 69]. Додатково може бути застосовано азатиоприн (1–2 мг/кг на добу за 2 прийоми), або мофетилу мікофенолат (500–1000 мг 2 рази на добу). Пацієнти із ГКМ характеризуються високим ризиком розвитку ШТ, тож навіть після повного видужання зазвичай потребують імплантації кардіовертера-дефібрилятора [52, 69]. У цілому застосування комбінованої імуносупресивної терапії дозволило збільшити однорічне виживання пацієнтів із ГКМ без трансплантації серця від 11 % за попередніми даними до 55 % на сьогодні [72]. Водночас трансплантація серця є ефективним методом лікування, який вирівнює шанси постхірургічного виживання хворих на ГКМ та інших кардіальних патологій [8].

Кардіальний саркоїдоз

Поширеність саркоїдозу у світі варіює від 4,7 до 64 випадків на 100 000 населення [8]. Найбільша частка уражених спостерігається серед мешканців Північної Європи та афроамериканців, особливо жіночої статі.

Саркоїдоз є мультисистемним грануломатозним захворюванням із невідомою етіологією. Нині накопичені спостереження дозволяють припускати, що в основі розвитку цієї патології лежить імунологічна відповідь на невстановлений антиген у генетично схильних осіб. У більшості пацієнтів виявляється ураження легень та лімфатичних вузлів, хоча поширення патологічного процесу на інші органи є звичайним явищем. Клінічні прояви ураження серця виявляються у 5 % хворих на системний/легеневий саркоїдоз [8]. Для саркоїдозного міокардиту характерна інфільтрація тканин серця активованими макрофагами, що в деяких випадках спричинює розвиток хронічного запального процесу, замісного фіброзоутворення та безнекротичних гранульом [16]. Макрофаги саркоїдних гранульом трансформуються до епітеліоїдних форм із утворенням багатоядерних гігантських клітин. Присутність у міокарді еозинофілів та некрозу визначається вкрай рідко.

У більшості випадків КС виявляють у пацієнтів віком 25–60 років. До трьох основних проявів маніфестації КС відносять порушення провідності, розвиток шлуночкових аритмій та СН. Нині з'являється все більше даних про те, що КС може бути первинним клінічним проявом системного саркоїдозу. Зокрема у 16–35 % пацієнтів із вини-

клою повною АВ-блокадою або ШТ невідомої етіології було виявлено раніше не діагностований саркоїдоз, зазвичай при КС уражається вільна базальна стінка ЛШ та міжшлуночкова перегородка [8]. Для підтвердження діагнозу необхідними є гістологічна верифікація саркоїдозу серця або іншого органа, а також наявність ознак ураження серця, виявленого за допомогою МРТ серця або ПЕТ [16].

Більшість фахівців вважають виправданим застосування глюкокортикоїдів у хворих на КС [8, 63, 69]. Проте стандарти їх дозування та оптимальний спосіб оцінки відповіді на лікування чітко не визначені. Крім того, достеменно невідома необхідність терапевтичних заходів пацієнтам без клінічних проявів захворювання. У випадках рефрактерності та виражених побічних явищ до лікування кортикостероїдами препаратом другої лінії зазвичай є метотрексат [8, 69]. Інші терапевтичні підходи, що можуть застосовуватися при КС, передбачають застосування азатиоприну, циклофосфаміду, інфліксимабу та, рідко, ритуксимабу [69]. Пацієнти із КС перебувають у групі ризику щодо раптової кардіальної смерті (РКС), проте дані щодо можливості зниження такої вірогідності є обмеженими. Варто відзначити, що КС може рецидивувати в трансплантованому серці. Зрештою, в нещодавньому загальнонаціональному дослідженні, проведеному в США, за участю 102 пацієнтів із КС 10-річне виживання становило 92,5 % [8]. Тож, основними невирішеними питаннями щодо терапевтичної тактики при КС є розподіл лікарських засобів до першої та другої лінії лікування та необхідність медикаментозного втручання при безсимптомному його перебігу.

COVID-19-асоційований міокардит

У сучасних умовах пандемії COVID-19 з'являється все більше даних про SARS-Cov-2 асоційований міокардит, тому окремо зупинимося на ролі коронавірусів як можливої причини запального ураження міокарда. До сімейства коронавірусів відносять чотири групи: альфа-коронавіруси, бета-коронавіруси, гамма-коронавіруси та дельта-коронавіруси [78]. Альфа-коронавіруси та бета-коронавіруси тривало циркулюють у людській популяції та зазвичай викликають легкі респіраторні захворювання. На противагу цьому, MERS-CoV, SARS-CoV та SARS-CoV-2 нещодавно проникли із тваринного світу та стали чинником тяжкого респіраторного синдрому [68]. Передумовами для негативного прогнозу у хворих на COVID-19 є вік понад 60 років, чоловіча стать та наявність коморбідної патології (включаючи артеріальну гіпертензію та ожиріння) [67, 68].

Незалежними сильними факторами ризику летального наслідку є кардіальне ушкодження (виявлене за зростанням вмісту тропоніну в сироватці крові), підвищення рівня D-димеру та інтерлейкіну-6 у плазмі крові, а також розвиток гострого респіраторного дистрес-синдрому в процесі захворювання [67]. Вірогідно, в основі пошкодження міокарда при COVID-19 лежить ураження тканин серця внаслідок «цитокінового шторму» і розбалансування відповіді Т-хелперів 1-го та 2-го типу (ТН1 та ТН2 відповідно), а також вплив гіпоксемії на тлі респіраторної дисфункції [21, 58, 78, 81]. Додатковим патогенетичним механізмом є зниження активності осі АПФ2 – ангіотензин (1–7) та її кардіопротекторних ефектів, як контррегулятора сигналу ангіотензину II [78]. Відомо, що проникнення коронавірусів та зокрема SARS-CoV-2 в середину клітин здійснюється шляхом взаємодії з рецептором АПФ 2-го типу. Проникнення SARS-CoV-2 у клітину хазіяїна потребує зв'язування вірусного спайкового білка з АПФ2 та опосередковується TMPRSS2, катепсином В, катепсином L та сериновими протеазами клітини хазіяїна [78]. TMPRSS2 широко представлений у клітинах легень та, вірогідно, відіграє важливу роль у вірусній інвазії. Групою вчених Європейського товариства кардіологів на підставі аналізу біоптату тканин міокарда хворого на ХДМ було виявлено, що в кардіоміоцитах, перичитах та фібробластих переважає експресія АПФ2 за відсутності TMPRSS2 [78]. Крім того, SARS-CoV-2 був виявлений у міокардіальних макрофагах, що свідчить про здатність вірусу проникати в тканини серця в період транзитної віремії або через інфільтрацію інфікованих макрофагів у міокард [67]. Зафіксовані дані щодо присутності вірусних часток в ендотелії, накопичення запальних клітин у міокарді, а також їх загибель, що, вірогідно, є наслідком ендотеліту.

Тим не менше, донині розвиток класичного гострого лімфоцитарного міокардиту та лімфоцитарного ХДМ у пацієнтів з COVID-19 не підтверджено. Вважається, що сам собою SARS-Cov-2 не здатний викликати ураження кардіоміоцитів, однак може слугувати тригером, який запускає імунопатологічні реакції клітинного і гуморального імунітету, що призводять до «цитокінового шторму» і розвитку автоімунного міокардиту [58, 81]. Тим не менше, необхідним є подальший пошук у напрямку вивчення SARS-CoV-2 інфекції та можливості розвитку асоційованої кардіальної патології.

Алгоритм ведення хворих з міокардитом, асоційованим із перенесеною COVID-19 інфекцією, затверджений на XXI Національному конгресі

кардіологів України (2020), містить рекомендовані підходи щодо діагностики і лікування.

Діагностика

1. Оцінка симптомів (задишка, біль у грудній клітці, поява тахікардії/аритмій, ознак СН).
2. Лабораторні дослідження (тест на тропоніни та NT-proBNP, імунологічні дослідження).
3. Інструментальні дослідження (ЕКГ, ЕхоКГ у динаміці, МРТ серця, комп'ютерна томографія коронарних судин або коронарографія, ЕМБ за показаннями).

Підходи до лікування

1. Слід уникати застосування препаратів з негативним інотропним ефектом при синусовій тахікардії.
2. Не рекомендується застосування нестероїдних протизапальних препаратів.
3. При лікуванні СН і кардіогенного шоку додатково до стандартних протоколів можуть бути застосовані: тоцилізумаб або сирилумаб для зменшення наслідків «цитокінового шторму». Можуть застосовуватися глюкокортикоїди та внутрішньовенний імуноглобулін.
4. У разі наявності брадіаритмії рекомендується встановлення штучного водія ритму.
5. За наявності шлуночкових тахіаритмій розглядається питання про встановлення кардіовертера-дефібрилятора та використання антиаритмічних засобів.

На сьогодні накопичено недостатньо клінічного досвіду щодо особливостей перебігу міокардиту, який розвивається після перенесеної COVID-19 інфекції, однак отримано дані, що свідчать про частий розвиток шлуночкових порушень ритму, зокрема частоті шлуночкової екstrasистолії та епізодів ШТ, причому їх наявність має прямий зв'язок із кількістю сегментів ЛШ, в яких визначалися запальні зміни та/або ВК [68]. Було показано, що застосування 6-місячного курсу терапії глюкокортикоїдами у 32 хворих із тяжким міокардитом зі зниженою ФВ ЛШ, що розвинувся в середньому через 1,5 місяця після перенесеної COVID-19 інфекції, є ефективним для зменшення дилатації і поліпшення скоротливої здатності ЛШ та сприяє значному зменшенню кількості сегментів ЛШ, уражених запальними змінами [6]. Слід також наголосити, що застосування нестероїдних протизапальних препаратів не рекомендується, оскільки вони можуть погіршити перебіг COVID-19, призвести до затримки натрію в організмі й погіршити перебіг ниркової недостатності [74].

Інноваційні терапевтичні стратегії

Пацієнти із міокардитом, які є резистентними до загально рекомендованого нейрогормонального лікування та гемодинамічної корекції, є потенційними відповідачами на терапію, спрямовану на інші ланки імунного компоненту хвороби. Результати останніх досліджень показують, що в умовах ХДМ можуть бути активовані різні шляхи передачі сигналів. Варто відзначити, що в структурі сучасних клінічних випробувань враховано помилки попередніх досліджень, зокрема, відсутність ефективності високих доз інгібіторів фактора некрозу пухлин у пацієнтів із систолічною СН. Нові покоління терапевтичних засобів передбачають системний та персоналізований підхід до таргетної терапії у хворих на ХДМ, а також спрямовані на мінімізацію токсичності та підвищення ймовірності одужання. Нижче наведено перелік цих засобів.

Розчинні анти-CAR антитіла (CAR – від англ. chimeric antigen receptor – химерний рецептор антигену). Терапія розчинними CAR, зв'язаними із карбоксильною групою IgG людини, який знижує поглинання клітиною вірусних часток, асоціювалася із призупиненням розвитку гострого та хронічного Коксакі В3-асоційованого міокардиту в мишей [52, 78]. Потенційна користь для людини цього методу лікування потребує подальшого вивчення в клінічних дослідженнях.

Антитіла до рецептора ІЛ-1 β . Нещодавні дослідження на тваринах показали ключову роль активації NLRP3 інфламасом із подальшою продукцією ІЛ-1 β у патогенезі вірусного та автоімунного міокардиту [76]. Лікування мишей із ентеровірусною інфекцією антитілами до ІЛ-1 β попереджало у них розвиток хронічного вірусного міокардиту шляхом пригнічення запалення, інтерстиційного фіброзу та кардіального ремоделювання. В одному клінічному випробуванні та в серії клінічних випадків визначався позитивний ефект моноклональних антитіл до ІЛ-1 β при лікуванні рекурентного периміокардиту [76]. Дизайн досліджень ARAMIS та RHAPSODY, що нині тривають, покликаний визначити клінічну ефективність ІЛ-1 β -блокувальних агентів у хворих із поєднанням міокардиту та перикардиту [78].

Антитіла до ІЛ-17. Результати експериментальних та клінічних досліджень свідчать, що вираженість ІЛ-17 асоційованих ефектів та активація профібротичних механізмів поєднується зі зростанням летальності в мишей із Коксакі В3 індукованим міокардитом та є обернено пропорційною до частоти одужання хворих із ХДМ [52]. Є дані, що Т-хелпери 17 сприяють прогресуванню

ХДМ у мишей, тоді як Т-регуляторні клітини при-зупиняють розвиток міокардиту шляхом пригні-чення запалення. Нині планується проведення клінічного випробування у хворих на міокардит препарату секукінумабу – моноклональних анти-тіл до ІЛ-17 [31].

Клітинна терапія. Застосування Т-регуля-торних клітин, або агоністів ІЛ-2 (які сприяють продукції Т-регуляторних клітин, а також збіль-шують виживання і супресорну функцію уже зрі-лих їх форм) в лікуванні міокардиту, є потенцій-ним альтернативним методом імуномодуляції та підвищення співвідношення Т-регуляторних клі-тин / Т-хелперів-17 [14, 78]. Іншим перспектив-ним напрямком лікування ХДМ є введення мезен-хімальних стовбурових клітин, які в експеримен-тальних дослідженнях міокардиту на мишах демонструють здатність підвищувати кількість Т-регуляторних клітин та модулювати кардіоспле-нальну вісь. Терапія аlogenними мезенхімальними стовбуровими клітинами вже зарекомендувала себе в дослідженні POSEIDONDCM як безпечний та ефективний спосіб лікування ДКМП [78]. У цьому випробуванні було отримано значуще по-ліпшення систолічної функції в усіх пацієнтів, за винятком осіб із генетично-детермінованими фор-мами, що зумовлює важливість оцінки генетично-го профілю перед застосуванням такої терапії. Крім того, клінічна відповідь на лікування поєдну-валася із суттєвим зниженням вмісту циркулюю-чого ФНП-а, що дозволяє припустити важливість імуномодуляції для корекції перебігу хвороби. Об'єднавши всі дані, можна зробити висновок, що клітинна терапія є перспективним напрямком для вивчення та потенційно ефективним заходом при лікуванні ХДМ.

Канабідіол та антагомір. Нині шляхом ви-вчення в експериментальній моделі міокардиту оцінюють потенційні можливості лікування кана-бідіолом та хімічно модифікованим олігонуклео-тидом – антагоміром, або анти-miRs (блокує зв'язування молекул із мРНК) [78]. Антагомір як при системному, так і при локальному застосуван-ні може пригнічувати запальний процес та вірусну реплікацію [78].

Засоби гемодинамічної підтримки і трансплантація серця

Пацієнти з ГМ, ускладненим рефрактерною СН і кардіогенним шоком, можуть потребувати застосування засобів гемодинамічної підтримки (ЗГП) та інотропних лікарських препаратів. До ЗГП відносять венозно-артеріальну екстракорпо-ральну мембранну оксигенацію (ЕКМО), внутріш-ньоартеріальну балонну контрапульсацію (ВАБК),

інтраартеріальну аксіальну пульсацію (ІАП), ім-плантовані шлуночкові допоміжні пристрої TandemHeart та ProtekDuo, мікроаксіальні насоси на основі катетера Impella [8, 78]. Оскільки в бага-тьох випадках можна очікувати розрешення запального процесу в міокарді, тимчасове вико-ристання ЗГП – ВАБК, ЕКМО та ІАП може бути доцільним у певних клінічних ситуаціях. За дани-ми обсерваційних досліджень та багатоцентрових реєстрів, застосування ЗГП збільшує показник виживання хворих з фульмінантним міокардитом без необхідності проведення трансплантації серця з 55 до 80 % [8]. Аналіз клінічних випадків міокар-диту в США в період з 2005 до 2014 р. показав зростання частоти застосування ЗГП з 4,5 до 8,6 % за винятком ВАБК [8]. Теоретично використання ІАП у поєднанні з ЕКМО поліпшує прогноз щодо виживання хворих із тяжким міокардитом порів-няно із застосуванням лише одного методу гемо-динамічної підтримки. Однак за даними багатоцен-трових реєстрів застосування ІАП (34 хворих на фульмінантний міокардит з 2009 до 2016 р.) порів-няно з ЕКМО (185 хворих на ФМ з 2001 до 2011 р.) мало приблизно однакову ефективність щодо виживання пацієнтів (62 і 61 % відповідно) [8, 9]. У випадку відсутності позитивної динаміки протягом 2-3 тижнів використання ЗГП рекомен-довано проведення трансплантації серця або засто-сування засобів довготривалої гемодинамічної під-тримки.

Невирішені питання і перспективи

Стосовно діагностики, прогнозування перебі-гу й лікування ГМ та ХДМ донині залишається багато невирішених питань [18, 61]. ЕМБ, залиша-ючись золотим стандартом верифікації діагнозу міокардит, виконується недостатньо часто або залишається недоступною в більшості кардіологіч-них центрів світу, а застосування лише гістологіч-них критеріїв має низьку чутливість. Таким чином, на сьогодні існує потреба як у пошуку новітніх гістологічних біомаркерів міокардиту, так і в удо-сконаленні методів візуалізації запальних змін міокарда. Перспективними щодо вивчення ткани-ни міокарда є сучасні імуноонкологічні методи дослідження – мультимодальна імунофлуоресцен-ція, мас-цитометрія, секвенування клітинної РНК, високочастотне секвенування рецепторів Т-клітин тощо. Для стандартизації діагностичних і терапевтичних підходів до ГМ та ХДМ необхідні великі проспективні дослідження і створення масштабних реєстрів. Для виявлення пацієнтів з високим ризиком (з наявністю аритмій, високою вірогідністю рецидивів або трансформації захво-рювання в ДКМП) і кандидатів на проведення

трансплантації серця найбільш перспективним є створення спеціальних реєстрів таких хворих. Необхідні дослідження, спрямовані на вивчення патогенних механізмів запального ураження серцево-судинної системи, пов'язаної з SARS-CoV2, і розроблення вакцин проти вірусів щодо профілактики в тому числі міокардиту. І нарешті, уніфікація термінології та підходів до діагностики і клінічного моніторингу хворих з ГМ та ХДМ може вдосконалити тактику ведення і збільшити частоту виживання таких пацієнтів.

Список скорочень

АВ-блокада	– атріовентрикулярна блокада
АПФ	– ангіотензинперетворювальний фермент
ВАБК	– внутрішньоаортальна балонна контрапульсація
ВВІГ	– внутрішньовенний імуноглобулін
ВК	– відстрочене контрастування
ГЕС	– гіпереозинофільний синдром
ГКМ	– гігантоклітинний міокардит
ГМ	– гострий міокардит
ДКМП	– дилатаційна кардіоміопатія
ЕГПА	– еозинофільний гранулематоз із поліангітом
ЕКМО	– екстракорпоральна мембранна оксигенація

ЕМ	– еозинофільний міокардит
ЕМБ	– ендоміокардіальна біопсія
ЕхоКГ	– ехокардіографія
ЗГП	– засоби гемодинамічної підтримки
ІАП	– інтрааортальна аксіальна пульсація
ІКТ	– інгібітори імунних контрольних точок
ІЛ	– інтерлейкін
КМЦ	– кардіоміоцити
КС	– кардіальний саркоїдоз
ЛШ	– лівий шлуночок
ММП	– матриксні металопротеїнази
МРТ	– магнітно-резонансна томографія
НПЗЗ	– нестероїдні протизапальні засоби
ПЕТ	– позитронно-емісійна томографія
ПЛР	– полімеразна ланцюгова реакція
РКС	– раптова кардіальна смерть
СН	– серцева недостатність
ФВ	– фракція викиду
ФНП-α	– фактор некрозу пухлини α
ХДМ	– хронічний дифузний міокардит
ШТ	– шлуночкова тахікардія
СAR	– химерний рецептор антигену
CD	– кластерна диференціація
NT-proBNP	– N-кінцевий фрагмент попередника мозкового натрійуретичного пептиду

Конфлікту інтересів немає.

Література

1. Гавриленко Т.І., Чернюк С.В., Підгайна О.А. та ін. Визначення діагностичної і прогностичної ролі імунологічних біомаркерів у пацієнтів з міокардитом // Світ медицини та біології.– 2019.– № 2 (68).– С. 34–39. doi: 10.26724/2079-8334-2019-2-68-34-39.
2. Коваленко В.М., Лутай М.І., Сіренко Ю.М., Сичов О.С. Серцево-судинні захворювання: класифікація, стандарти діагностики та лікування.– К.: Моріон, 2020.– 239 с.
3. Коваленко В.М., Несукай О.Г., Чернюк С.В. та ін. Імуносупресивна терапія у хворих на міокардит: обґрунтування для використання в клінічній практиці // Укр. кардіол. журн.– 2019.– № 4.– С. 7–18.
4. Коваленко В.М., Несукай О.Г., Чернюк С.В. та ін. Лікування міокардиту: сучасні підходи та перспективні напрямки // Укр. кардіол. журн.– 2020.– № 6.– С. 61–70.
5. Коваленко В.М., Несукай О.Г., Чернюк С.В. та ін. Діагностика міокардиту як одна з актуальних проблем кардіології // Укр. кардіол. журн.– 2020.– № 4.– С. 78–89.
6. Коваленко В.М., Несукай О.Г., Тітова Н.С. та ін. COVID-19-асоційований міокардит: власний досвід патогенетичного лікування // Укр. кардіол. журн.– 2021.– № 3.– С. 7–17.
7. Чернюк С.В. Динамічні зміни структурно-функціонального стану серця у хворих на гострий міокардит // Запоріз. мед. журн.– 2019.– № 5 (21).– С. 576–581. doi: 10.14739/2310-1210.2019.5.179404.
8. Ammirati E., Frigerio M., Adler D.E. et al. Management of acute myocarditis and chronic inflammatory cardiomyopathy // Circ. Heart Fail.– 2020.– Vol. 13.– P. e007405. doi: 10.1161/CIRCHEARTFAILURE.120.007405.
9. Ammirati E., Veronese G., Bottioli M. et al. Update on acute myocarditis // Trends in Cardiovascular Medicine.– 2020. doi: 10.1016/j.tcm.2020.05.008.
10. Arnold J.R., McCann G.P. Cardiovascular Magnetic Resonance: Applications and Practical Considerations for the General Cardiologist // Heart.– 2020.– Vol. 106 (3).– P. 174–181. doi: 10.1136/heartjnl-2019-314856.
11. Aquaro G.D., Habtemicael G.Y., Camastra G. et al. Prognostic Value of Repeating Cardiac Magnetic Resonance in Patients With Acute Myocarditis // J. Am. Coll. Cardiol.– 2019.– Vol. 74 (20).– P. 2439–2448. doi: 10.1016/j.jacc.2019.08.1061.
12. Beling A., Kespohl M. Proteasomal protein degradation: adaptation of cellular proteolysis with impact on virus-and cytokine-mediated damage of heart tissue during myocarditis // Front Immunol.– 2018.– Vol. 9.– P. 2620. doi: 10.3389/fimmu.2018.02620.

13. Bettencourt N. Cardiac magnetic resonance in myocarditis – do we need more tools? // *Rev. Port. Cardiol.*– 2019.– Vol. 38 (11).– P. 777–778. doi: 10.1016/j.repc.2020.01.002.
14. Błyszczuk P. Myocarditis in humans and in experimental animal models // *Front Cardiovasc. Med.*– 2019.– Vol. 6.– P. 64. doi: 10.3389/fcvm.2019.00064.
15. Blauwet L.A., Cooper L.T. Myocarditis // *Prog. Cardiovasc. Dis.*– 2016.– Vol. 52 (4).– P. 274–288. doi: 10.1016/j.pcad.2009.11.006.
16. Caforio A.L.P., Adler Y., Agostini C. et al. Diagnosis and management of myocardial involvement in systemic immune-mediated diseases: a position statement of the European Society of Cardiology Working Group on Myocardial and Pericardial Disease // *Eur. Heart J.*– 2017.– Vol. 38 (35).– P. 2649–2662. doi: 10.1093/eurheartj/ehx321.
17. Caforio A.L., Malipiero G., Marcolongo R., Iliceto S. Myocarditis: a clinical overview // *Curr. Cardiol. Rep.*– 2017.– Vol. 19 (7).– P. 63. doi: 10.1007/s11886-017-0870-x.
18. Caforio A.L., Pankuweit S., Arbustini E. et al. Current state of knowledge on aetiology, diagnosis, management and therapy of myocarditis: a position statement of the ESC Working group on myocardial and pericardial diseases // *Eur. Heart J.*– 2013.– Vol. 34 (33).– P. 2636–2648. doi: 10.1093/eurheartj/ehs210.
19. Cecco C.N.D., Monti C.B. Use of Early T1 Mapping for MRI in Acute Myocarditis // *Radiology.*– 2020.– Vol. 295 (2).– P. 326–327. doi: 10.1148/radiol.2020200171.
20. Chen W., Jeudy J. Assessment of Myocarditis: Cardiac MR, PET/CT, or PET/MR? // *Curr. Cardiol. Rep.*– 2019.– Vol. 21 (8).– P. 76. doi: 10.1007/s11886-019-1158-0.
21. Chen G., Li H., Hang W., Wang D.W. Cardiac injuries in coronavirus disease 2019 (COVID-19) // *J. Mol. Cell. Cardiol.*– 2020.– Vol. 145.– P. 25–29. doi: 10.1016/j.yjmcc.2020.06.002.
22. Chimenti C., Verardo R., Scopelliti F. et al. Myocardial expression of Toll-like receptor 4 predicts the response to immunosuppressive therapy in patients with virus-negative chronic inflammatory cardiomyopathy // *Eur. J. Heart Fail.*– 2017.– Vol. 19 (7).– P. 915–925. doi: 10.1002/ejhf.796.
23. Corsten M., Heggermont W., Papageorgiou A.P. et al. The microRNA-221/-222 cluster balances the antiviral and inflammatory response in viral myocarditis // *Eur. Heart J.*– 2015.– Vol. 36.– P. 909–919. doi: 10.1093/eurheartj/ehv321.
24. Ebert M., Richter S., Dinov B. et al. Evaluation and management of ventricular tachycardia in patients with dilated cardiomyopathy // *Heart Rhythm.*– 2019.– Vol. 16 (4).– P. 624–631. doi: 10.1016/j.hrthm.2018.10.028.
25. Eichhorn C., Bière L., Schnell F. et al. Myocarditis in Athletes Is a Challenge: Diagnosis, Risk Stratification, and Uncertainties // *JACC Cardiovasc Imaging.*– 2019.– Vol. 13.– P. 494–507. doi: 10.1016/j.jcmg.2019.01.039.
26. Escher F., Kühl U., Lassner D. et al. Long-term outcome of patients with virus-negative chronic myocarditis or inflammatory cardiomyopathy after immunosuppressive therapy. // *Clin. Res. Cardiol.*– 2016.– Vol. 105.– P. 1011–1020. doi: 10.1007/s00392-016-1011-z.
27. Fairweather D., Cooper L.T., Blauwet L.A. Sex and gender differences in myocarditis and dilated cardiomyopathy // *Curr. Probl. Cardiol.*– 2013.– Vol. 38 (1).– P. 7–46. doi: 10.1016/j.cpcardiol.2012.07.003.
28. Ferreira V.M., Schulz-Menger J., Holmvang G. et al. Cardiovascular magnetic resonance in nonischemic myocardial inflammation: Expert recommendations // *J. Am. Coll. Cardiol.*– 2018.– Vol. 72 (24).– P. 3158–3176. doi: 10.1016/j.jacc.2018.09.072.
29. Friedrich M.G., Sechtem U., Schulz-Menger J. et al. Cardiovascular magnetic resonance in myocarditis: a JACC white paper // *J. Am. Coll. Cardiol.*– 2009.– Vol. 53 (17).– P. 1475–1487. doi: 10.1016/j.jacc.2009.02.007.
30. Frustaci A., Chimenti C. Immunosuppressive therapy in myocarditis // *Circulation J.*– 2014.– Vol. 79.– P. 4–7. doi: 10.1253/circj.CJ-14-1192.
31. Fung G., Luo H., Qiu Y. et al. Myocarditis // *Circ. Res.*– 2016.– Vol. 118 (3).– P. 496–514. doi: 10.1161/CIRCRESAHA.115.306573.
32. Hase H., Saito T., Yamazaki H. et al. Successful treatment using corticosteroids in early phase of eosinophilic myocarditis with eosinophilic granulomatosis with polyangiitis // *J. Cardiology Cases.*– 2016.– Vol. 14 (6).– P. 177–180. doi: 10.1016/j.jccase.2016.08.006.
33. He J., Yang L. Value of three-dimensional speckle-tracking imaging in detecting left ventricular systolic function in patients with dilated cardiomyopathy // *Echocardiography.*– 2019.– Vol. 36 (8).– P. 1492–1495. doi: 10.1111/echo.14427.
34. Hendry R.G., Bilawchuk L.M., Marchant D.J. Targeting matrix metalloproteinase activity and expression for the treatment of viral myocarditis // *J. Cardiovasc. Transl. Res.*– 2014.– Vol. 7 (2).– P. 212–215. doi: 10.1007/s12265-013-9528-2.
35. Heymans S., Corsten M.F., Verhesen W. et al. Macrophage microRNA-155 promotes cardiac hypertrophy and failure // *Circulation.*– 2013.– Vol. 128.– P. 1420–1432. doi: 10.1161/CIRCULATIONAHA.112.001357.
36. Heymans S., Eriksson U., Lehtonen J., Cooper T.L. The quest for new approaches in myocarditis and inflammatory cardiomyopathy // *J. Am. Coll. Cardiol.*– 2016.– Vol. 68 (21).– P. 2348–2364. doi: 10.1016/j.jacc.2016.09.937.
37. Hu J.R., Florido R., Lipson E.J. et al. Cardiovascular toxicities associated with immune checkpoint inhibitors // *Cardiovasc. Res.*– 2019.– Vol. 115.– P. 854–868. doi: 10.1093/cvr/cvz026.
38. Hua X., Song J. Immune cell diversity contributes to the pathogenesis of myocarditis // *Heart Fail. Rev.*– 2019.– Vol. 24 (6).– P. 1019–1030. doi: 10.1007/s10741-019-09799-w.
39. Huber S.A. Viral myocarditis and dilated cardiomyopathy: etiology and pathogenesis // *Curr. Pharm. Des.*– 2016.– Vol. 22 (4).– P. 408–426. doi: 10.2174/1381612822666151222160500.
40. Imanaka-Yoshida K. Inflammation in myocardial disease: From myocarditis to dilated cardiomyopathy // *Pathology International.*– 2020.– Vol. 1.– P. 1–11 doi: 10.1111/pin.12868.
41. Kasner M., Sinning D., Escher F. et al. The utility of speckle tracking imaging in the diagnostic of acute myocarditis, as proven by endomyocardial biopsy // *Int. J. Cardiol.*– 2013.– Vol. 168 (3).– P. 3023–3024. doi: 10.1016/j.ijcard.2013.04.016.
42. Kim M.J., Hong G.R., Ha J.W., Shim C.Y. Acute Localized Myocarditis: Role of Speckle Tracking Echocardiography // *Korean Circ J.*– 2020.– Vol. 50 (7).– P. 638–640. doi: 10.4070/kcj.2019.0378.
43. Kociol R.D., Cooper L.T., Fang J.C. et al. American Heart Association Heart Failure and Transplantation Committee of the Council on Clinical Cardiology. Recognition and Initial Management of Fulminant Myocarditis: A Scientific Statement From the American Heart Association // *Circulation.*– 2020.– Vol. 141 (6).– P. e69–e92. doi: 10.1161/CIR.0000000000000745.

44. Kovalenko V., Nesukay E., Cherniuk S. et al. Role of myocardial inflammation and fibrosis in the development of ventricular arrhythmias in patients with inflammatory cardiomyopathy (results of 1-year follow-up) // *Eur. Heart J.*– Vol. 41 (Suppl. 2).– ESC Congress 2020. Abstract Supplement.– P. 2054. doi: 10.1093/ehjci/ehaa946.2054.
45. Krejci J., Mlejnek D., Sochorova D., Nemecek P. Inflammatory cardiomyopathy: a current view on pathophysiology, diagnosis and treatment // *BioMed Research International.*– 2016.– P. 1–11. doi: 10.1155/2016/4087632.
46. Kuhl U., Lassner D., Gast M. et al. Differential cardiac microRNA expression predicts the clinical course in human enterovirus cardiomyopathy // *Circ. Heart Fail.*– 2015.– Vol. 8.– P. 605–618. doi: 10.1161/CIRCHEARTFAILURE.114.001475.
47. Kuruvilla S., Adenaw N., Katwal A.B. et al. Late gadolinium enhancement on cardiac magnetic resonance predicts adverse cardiovascular outcomes in nonischemic cardiomyopathy: a systematic review and meta-analysis // *Circ. Cardiovasc. Imaging.*– 2014.– Vol. 7 (2).– P. 250–258. doi: 10.1161/CIRCIMAGING.113.001144.
48. Leone O., Pieroni M., Rapezzi C., Olivetto I. The spectrum of myocarditis: from pathology to the clinics // *Virchows Arch.*– 2019.– Vol. 475 (3).– P. 279–301. doi: 10.1007/s00428-019-02615-8.
49. Lu C., Qin F., Yan Y., Liu T. et al. Immunosuppressive treatment for myocarditis: a meta-analysis of randomized controlled trials // *J. Cardiovasc. Med.*– 2017.– Vol. 17.– P. 631–637. doi: 10.2459/jcm.000000000000134.
50. Lu M., Samblanet K., Roberts C. Myocarditis: A Heart on Fire // *Curr. Sports Med. Rep.*– 2020.– Vol. 19 (3).– P. 110–112. doi: 10.1249/JSR.0000000000000698.
51. Mahrholdt H., Greulich S. Prognosis in myocarditis // *J. Am. Col. Cardiol.*– 2017.– Vol. 70.– P. 1988–1990. doi: 10.1016/j.jacc.2017.08.062.
52. Maisch B. Cardio-Immunology of myocarditis: focus on immune mechanisms and treatment options // *Frontiers in Cardiovascular Medicine.*– 2019.– Vol. 6.– P. 48. doi: 10.3389/fcvm.2019.00048.
53. Maisch B., Alter P. Treatment options in myocarditis and inflammatory cardiomyopathy: focus on i. v. immunoglobulins // *Herz.*– 2018.– Vol. 43 (5).– P. 423–430. doi: 10.1007/s00059-018-4719-x.
54. Maisch B., Ristic A.D., Pankuweit S. Inflammatory cardiomyopathy and myocarditis // *Herz.*– 2017.– Vol. 42 (4).– P. 425–438. doi: 10.1007/s00059-017-4569-y.
55. Massilamany C., Huber S.A., Cunningham M.W., Reddy J. Relevance of molecular mimicry in the mediation of infectious myocarditis // *J. Cardiovasc. Trans. Res.*– 2014.– Vol. 7 (2).– P. 165–171. doi: 10.1007/s12265-013-9519-3.
56. Merken J., Hazebroek M., Van Paassen P. et al. Immunosuppressive Therapy Improves Both Short- and Long-Term Prognosis in Patients With Virus Negative Nonfulminant Inflammatory Cardiomyopathy // *Circulation: Heart Failure.*– 2018.– Vol. 11.– P. e004228. doi: 10.1161/CIRCHEARTFAILURE.117.004228.
57. Nensa F., Kloth J., Tezga E. et al. Feasibility of FDG-PET in myocarditis: Comparison to CMR using integrated PET/MRI // *J. Nucl. Cardiol.*– 2016.– Vol. 25.– P. 616–624. doi: 10.1007/s12350-016-0616-y.
58. Ozieranski K., Tyminska A., Jonik S. et al. Clinically Suspected Myocarditis in the Course of Severe Acute Respiratory Syndrome Novel Coronavirus-2 Infection: Fact or Fiction? // *J. Card. Fail.*– 2021.– Vol. 27 (1).– P. 92–96. doi: 10.1016/j.cardfail.2020.11.002.
59. Palmisano A., Benedetti G., Faletti R. et al. Early T1 Myocardial MRI mapping: value in detecting myocardial hyperemia in acute myocarditis // *Radiology.*– 2020.– Vol. 295 (2).– P. 316–325. doi: 10.1148/radiol.2020191623.
60. Peretto G., Sala S., Rizzo S. et al. Arrhythmias in myocarditis: state of the art // *Heart Rhythm Case Reports.*– 2019.– Vol. 16 (5).– P. 793–801. doi: https://doi.org/10.1016/j.hrthm.2018.11.024.
61. Pinto Y.M., Elliott P.M., Arbustini E. et al. Proposal for a revised definition of dilated cardiomyopathy, hypokinetic non-dilated cardiomyopathy, and its implications for clinical practice: a position statement of the ESC working group on myocardial and pericardial diseases // *Eur. Heart J.*– 2016.– Vol. 37 (23).– P. 1850–1858. doi: 10.1093/eurheartj/ehv727.
62. Ponikowski P., Voors A.A., Anker S.D. et al. 2016 ESC Guidelines for the diagnosis and treatment of acute and chronic heart failure // *Eur. Heart J.*– 2016.– Vol. 37.– P. 2129–2200. doi: 10.1093/eurheartj/ehw128.
63. Qin F., Yan Y., Liu T., Li J., Chen H. Immunosuppressive treatment for myocarditis: a meta-analysis of randomized controlled trials // *J. Cardiovasc. Med. Hagerstown.*– 2016.– Vol. 17 (8).– P. 631–637. doi: 10.2459/JCM.000000000000134.
64. Robinson J., Hartling L., Vandermeer B., Klassen T.P. Intravenous immunoglobulin for presumed viral myocarditis in children and adults // *Cochrane Database Syst. Rev.*– 2015.– Vol. 20 (5).– P. CD004370. doi: 10.1002/14651858.CD004370.
65. Rose N.R. Critical cytokine pathways to cardiac inflammation // *J. Interferon Cytok. Res.*– 2011.– Vol. 31.– P. 705–709. doi: 10.1089/jir.2011.0057.
66. Rutschow S., Leschka S., Westermann D. et al. Left ventricular enlargement in coxsackievirus-B3 induced myocarditis ongoing inflammation and an imbalance of the matrix degrading system // *Eur. Pharmacol.*– 2010.– Vol. 630.– P. 145–151. doi: 10.1016/j.ejphar.2009.12.019.
67. Sakibuzzaman M., Fariza T.T., Rahman S.M. et al. A Clinical Review of COVID-19 Associated Myocarditis // *Archives of Clinical and Biomedical Research.*– 2020.– Vol. 4 (5).– P. 468–480. doi: 10.26502/acbr.50170119.
68. Sawalha K., Abozenah M., Kadado A.J. et al. Systematic Review of COVID-19 Related Myocarditis: Insights on Management and Outcome // *Cardiovasc. Revasc. Med.*– 2021.– Vol. 23.– P. 107–113. doi: 10.1016/j.carrev.2020.08.028.
69. Schultheiss H.P., Escher F. Chapter Treatment of myocarditis in ESC CardioMed / Eds. A.J. Camm, T.F. Luscher, G. Maurer, P.W. Serruys.– Oxford University Press, 2018. doi: 10.1093/med/9780198784906.003.0368.
70. Schultheiss H.P., Piper C., Sowade O. et al. Betaferon in chronic viral cardiomyopathy (BICC) trial: effects of interferon- β treatment in patients with chronic viral cardiomyopathy // *Clin. Res. Cardiol.*– 2016.– Vol. 105.– P. 763–769. doi: 10.1007/s00392-016-0986-9.
71. Seferovic P.M., Polovina M., Bauersachs J. et al. Heart failure in cardiomyopathies: a position paper from the Heart Failure Association of the European Society of Cardiology // *Eur. J. Heart Failure.*– 2019.– Vol. 21.– P. 553–576. doi: 10.1002/ejhf.1461.
72. Shah Z., Mohammed M., Vuddanda V. et al. National trends, gender, management, and outcomes of patients hospitalized for myocarditis // *Am. J. Cardiol.*– 2019.– Vol. 124 (1).– P. 131–136. doi: 10.1016/j.amjcard.2019.03.036.

73. Sinagra G.F., Anzini M., Pereira N.L. et al. Myocarditis in clinical practice // *Mayo Clin. Proc.*– 2016.– Vol. 91 (9).– P. 1256–1266. doi: 10.1016/j.mayocp.2016.05.013.
74. Siripanhong B., Nazarian S., Muser D. et al. Recognizing COVID-19-related myocarditis: The possible pathophysiology and proposed guideline for diagnosis and management // *Heart Rhythm.*– 2020.– Vol. 17 (9).– P. 1463–1471. doi: 10.1016/j.hrthm.2020.05.001.
75. Swirski F.K., Nahrendorf M. Cardioimmunology: the immune system in cardiac homeostasis and disease // *Nat. Rev. Immunol.*– 2018.– Vol. 18.– P. 733–744. doi: 10.1038/s41577-018-0065-8.
76. Tong R., Jia T., Shi R. Yan F. Inhibition of microRNA-155 protects H9c2 cells against CVB3-induced myocardial injury by targeting NLRX1 to regulate the NLRP3 inflammasome // *Cellular & Molecular Biology Letters.*– 2020.– Vol. 25 (6). doi: 10.1186/s11658-020-00203-2.
77. Treibel T.A., Fridman Y., Bering P. et al. Extracellular Volume Associates With Outcomes More Strongly Than Native or Post-Contrast Myocardial T1 // *JACC: Cardiovascular Imaging.*– 2020.– Vol. 13 (1).– P. 44–54. doi: 10.1016/j.jcmg.2019.03.017.
78. Tschöpe C., Ammirati E., Bozkurt B. et al. Myocarditis and inflammatory cardiomyopathy: current evidence and future directions // *Nat. Rev. Cardiol.*– 2021.– Vol. 18 (3).– P. 169–193. doi: 10.1038/s41569-020-00435-x.
79. Tschöpe C., Cooper L.T., Torre-Amione G., Van Linthout S. Management of myocarditis-related cardiomyopathy in adults // *Circ. Res.*– 2019.– Vol. 124 (11).– P. 1568–1583. doi: 10.1161/CIRCRESAHA.118.313578.
80. Van Den Hoogen P., Van Den Akker F., Deddens J.C., Sluijter J.P. Heart failure in chronic myocarditis: a role for microRNAs? // *Curr. Genomics.*– 2015.– Vol. 16 (2).– P. 88–94. doi: 10.2174/1389202916999150120153344.
81. Van Linthout S., Klingel K., Tschöpe C. SARS-CoV2-related myocarditis-like syndroms: Shakespeare’s question: What’s in a name? // *Eur. J. Heart Fail.*– 2020.– Vol. 22.– P. 922–925. doi: 10.1002/ehfj.1899.
82. Van Linthout S., Tschöpe C. Viral myocarditis: a prime example for endomyocardial biopsy-guided diagnosis and therapy // *Curr. Opin. Cardiol.*– 2018.– Vol. 33 (3).– P. 325–333. doi: 10.1097/HCO.0000000000000515.
83. Yan L., Hu F., Yan X. et al. Inhibition of microRNA-155 ameliorates experimental autoimmune myocarditis by modulating Th17/Treg immune response // *J. Mol. Med. (Berl.)*– 2016.– Vol. 94.– P. 1063–1079. doi: 10.1007/s00109-016-1414-3.
84. Yang Y., Lv J., Jiang S. et al. The emerging role of Toll-like receptor 4 in myocardial inflammation // *Cell Death and Disease.*– 2016.– Vol. 7.– P. e2234. doi: 10.1038/cddis.2016.140.
85. Zanatta A., Carturan E., Rizzo S. et al. Story telling of myocarditis // *Int. J. Cardiol.*– 2019.– Vol. 294.– P. 61–64. doi: 10.1016/j.ijcard.2019.07.046.

Диагностика и лечение миокардита

Рекомендации Всеукраинской ассоциации кардиологов Украины

В.М. Коваленко, Е.Г. Несукай, С.В. Чернюк, А.С. Козлюк, Р.М. Кириченко

Рекомендации посвящены современным аспектам эпидемиологии, этиологии, патогенеза, диагностики, этиологического, патогенетического и симптоматического лечения миокардита. Подробно описаны различные патогенетические механизмы, которые вызывают развитие и прогрессирование воспалительных заболеваний сердца, дилатацию и систолическую дисфункцию, а также приводят к сердечной недостаточности и развитию других осложнений миокардита. Рекомендации представляют современную классификацию миокардита, утвержденную в Украине, и современные алгоритмы диагностики и клинического ведения пациентов, в частности алгоритм, который обосновывает назначение глюкокортикоидов у пациентов с миокардитом. Также представлена характеристика различных вариантов миокардита с разъяснениями относительно диагностики и лечения. Большое внимание уделяется различным подходам к этиотропному и патогенетическому лечению миокардита и их возможным перспективам. Очевидно, что для стандартизации подходов к диагностике и лечению острого и хронического миокардита необходимо проводить масштабные многоцентровые исследования и создавать специальные реестры. Кроме того, в современном контексте пандемии COVID-19 патологические эффекты SARS-Cov-2 как пускового механизма миокардита требуют дальнейшего изучения, в частности с точки зрения влияния на прогноз и подходов к патогенетической терапии у таких пациентов. Унификация терминологии и подходов к диагностике и клиническому мониторингу больных миокардитом может улучшить тактику ведения и повысить выживаемость таких пациентов. Для выявления пациентов с высоким риском (с аритмиями, высокой вероятностью рецидива или трансформации миокардита в дилатационную кардиомиопатию) и кандидатов на трансплантацию сердца наиболее перспективным является создание специальных баз данных таких больных.

Ключевые слова: миокардит, этиология, патогенез, диагностика, лечение.

Diagnosis and treatment of myocarditis**Recommendations of the Ukrainian Association of Cardiology****V.M. Kovalenko, E.G. Nesukay, S.V. Cherniuk, A.S. Kozliuk, R.M. Kirichenko**

The recommendations are dedicated to contemporary aspects of epidemiology, etiology, pathogenesis, diagnosis, etiology-based, pathogenetic and symptomatic treatment of myocarditis. Various pathogenetic mechanisms that cause the development and progression of inflammatory heart disease and cause dilatation and systolic dysfunction, lead to heart failure and the development of other complications of myocarditis are described in detail. These recommendations present the modern classification of myocarditis, approved in Ukraine, and modern algorithms for diagnosis and clinical management of patients, in particular the algorithm that justifies the appointment of glucocorticoids for patients with myocarditis. The characteristics of different variants of myocarditis are also presented with clarifications concerning diagnosis and treatment. Much attention is paid to various approaches to the etiotropic and pathogenetic treatment of myocarditis and their possible prospects. It is obvious that in order to standardize approaches to the diagnosis and management of acute and chronic myocarditis, it is necessary to conduct large-scale multicenter studies and create special registries. In addition, in the current context of the COVID-19 pandemic, the pathological effects of SARS-Cov-2 as a trigger of myocarditis need further study, in particular in terms of impact on the prognosis and approaches to pathogenetic therapy in such patients. Unification of terminology and approaches to diagnosis and clinical monitoring of patients with myocarditis can improve management tactics and increase the survival rate of such patients. To identify high-risk patients (with arrhythmias, high probability of recurrence or transformation of myocarditis into dilated cardiomyopathy) and candidates for heart transplantation, the most promising is the creation of special databases of such patients.

Key words: myocarditis, etiology, pathogenesis, diagnosis, treatment.