

УДК 616.127-005.8-005.6

Тромбоз стента у пацієнта с острым коронарным синдромом без подъема сегмента ST с высокой остаточной реактивностью тромбоцитов

Д.А. Мансурова¹, Л.К. Каражанова¹, А.Б. Сугралиев²¹ Государственный медицинский университет города Семей, Казахстан² АО «Центральная клиническая больница», Алматы, Казахстан

КЛЮЧЕВЫЕ СЛОВА: острый коронарный синдром, ревазуляризация, тромбоз стента, ингибиторы P2Y12-рецепторов, клопидогрель, ген CYP2C19

Механическая ревазуляризация инфаркт-зависимой венечной артерии является стратегией выбора при проведении реперфузионной терапии при остром коронарном синдроме (ОКС) по сравнению с методом фармакологической реперфузии [10]. У больных с ОКС без подъема сегмента ST в зависимости от степени риска целесообразно проведение ревазуляризации в течение 2, 24 или 72 часов [18]. Установлено, что применение двойной анти-тромбоцитарной терапии, состоящей из ацетилсалициловой кислоты (АСК) и одного из ингибиторов P2Y12-рецепторов тромбоцитов, улучшает клинические симптомы и прогноз больных с ОКС. В настоящее время клопидогрель является наиболее часто применяемым в мире ингибитором P2Y12-рецепторов [1, 8, 21]. Однако существует популяция носителей аллельных вариантов гена CYP2C19, так называемых «медленных метаболизаторов клопидогреля» CYP2C19*2, *3, у которых наиболее высокая частота возникновения инфаркта миокарда, инсульта и в три раза чаще отмечается риск развития тромбоза стента [11]. У таких пациентов своевременное определение функциональной активности тромбоцитов на фоне применения клопидогреля позволяет диагностировать существующую проблему и принять соответствующие меры. При этом наличие высокой остаточной реактивности тромбоцитов на фоне двойной анти-тромбоцитарной терапии является одним из важнейших

предикторов развития неблагоприятных сердечно-сосудистых событий после ревазуляризации миокарда [3].

Клинический случай

Пациент Р., 60 лет, в экстренном порядке госпитализирован в реанимационное отделение с жалобами на давящие загрудинные боли с иррадиацией в нижнюю челюсть, левую руку длительностью более 20 мин, не купированные приемом трех таблеток нитроглицерина, общую слабость.

Из анамнеза: в возрасте 40 лет диагностировано ожирение 1-й степени с индексом массы тела 30,3 кг/м². В возрасте 45 лет выявлена артериальная гипертензия с максимальными уровнями до 180/100 мм рт. ст. В 46 лет пациент перенес инфаркт миокарда нижней стенки левого желудочка.

На этапе скорой помощи пациенту установлен клинический диагноз ОКС без подъема сегмента ST, применена нагрузочная доза ацетилсалициловой кислоты (АСК) в дозе 325 мг.

На электрокардиограмме в приемном отделении (рис. 1): ритм синусовый с частотой сокращений сердца 90 в 1 мин, инверсия зубца Т в отведениях III и aVF.

Несмотря на внутривенную инфузию нитроглицерина с момента первого медицинского контакта, в приемном отделении у пациента вновь появляются загрудинные ангинозные

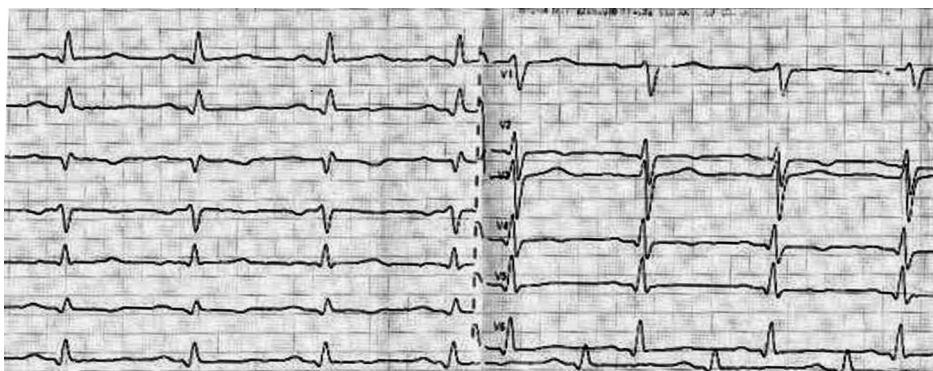


Рис. 1. ЭКГ пациента при поступлении.

боли, усиливаются слабость и потливость. На ЭКГ-мониторе появилась депрессия сегмента ST больше 2 мм в II, III, aVF и увеличение уровня тропонина. Устанавливается диагноз острого инфаркта миокарда без подъема сегмента ST. Риск по шкале GRACE составил 135 баллов, риск кровотечений по шкале CRUSADE – 27 баллов. В связи с продолжающимися болями и изменениями на ЭКГ проведена экстренная коронарная ангиография (КАГ).

На КАГ выявлено: правый тип коронарного кровотока, стеноз среднего сегмента передней межжелудочковой артерии до 90 %, хроническая окклюзия среднего сегмента огибающей ветви, дистальное русло заполняется внутри-

системно, стеноз среднего сегмента правой венечной артерии (ПВА) до 90 % (рис. 2). Проведена успешная баллонная ангиопластика со стентированием инфарктзависимой ПВА стентом без лекарственного покрытия размером 3,5×18,0 мм. После стентирования восстановился нормальный антеградный кровоток – TIMI III. Во время стентирования больному применили нагрузочную дозу клопидогреля 600 мг с последующим назначением клопидогреля 150 мг. На этом фоне спустя три дня состояние больного внезапно ухудшилось: появились давящие боли за грудиной, общая слабость.

На ЭКГ зарегистрирован подъем сегмента ST (рис. 3). Уровень тропонина Т увеличился до 427 нг/л. Установлен диагноз рецидива инфаркта миокарда IVb типа на фоне тромбоза стента.

Проведено экстренное чрескожное коронарное вмешательство, на КАГ – тромбоз стента (рис. 4). Выполнены аспирационная тромбэктомия и баллонная ангиопластика с удовлетворительным результатом, кровоток – TIMI III (рис. 5). До проведения повторной КАГ было решено определить остаточную реактивность тромбоцитов на предмет резистентности к клопидогрелю, так как пациент получал удвоенную

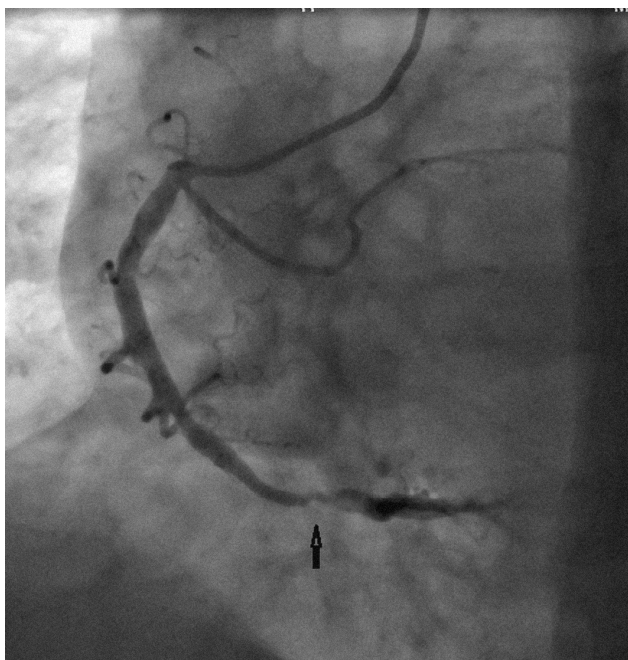


Рис. 2. Коронарограмма бассейна правой венечной артерии до реваскуляризации.

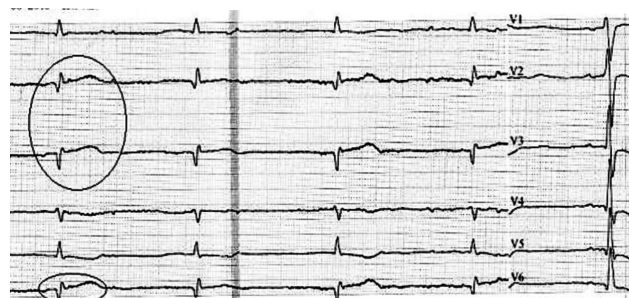


Рис. 3. ЭКГ. Инфаркт миокарда нижней стенки левого желудочка.

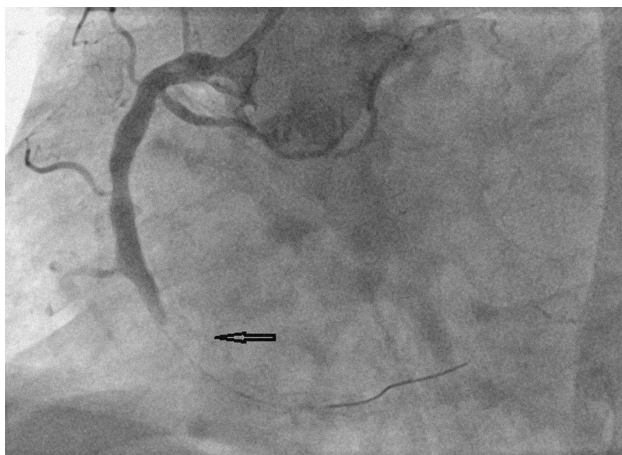


Рис. 4. Коронарограмма бассейна правой венечной артерии. Тромботическая окклюзия стента.

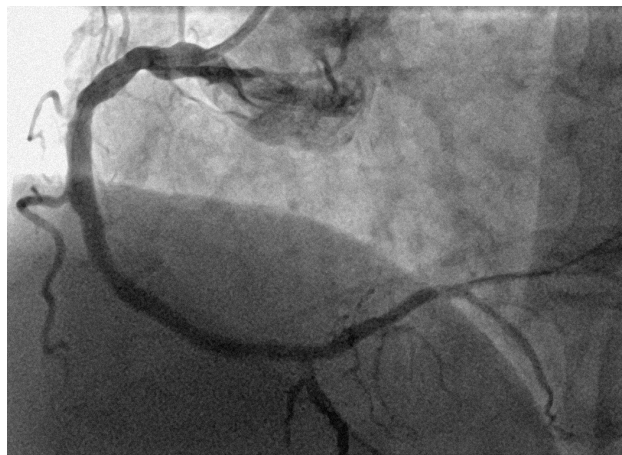

Рис. 5. Коронарограмма бассейна правой венечной артерии после аспирационной тромбэктомии.

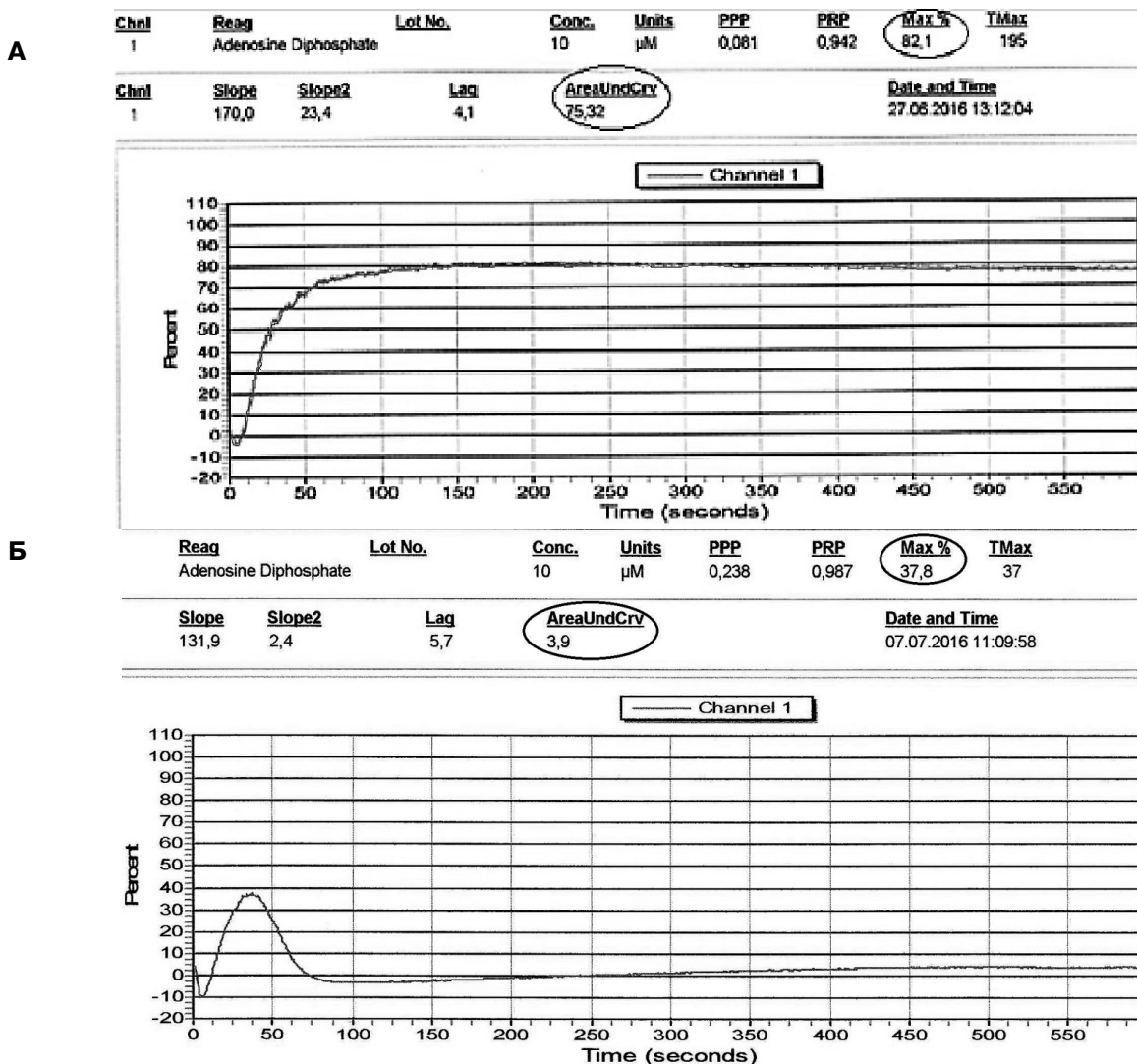


Рис. 6. Агрегатограмма. Остаточная реактивность тромбоцитов на фоне приема нагрузочной дозы клопидогреля 600 мг (А) и тикагрелора в дозе 90 мг 2 раза в сутки (Б).

дозу клопидогреля в сочетании с АСК. Остаточная реактивность тромбоцитов на фоне применения двойной антитромбоцитарной терапии составила 82,1 %, площадь под ROC-кривой (AUC) – 75,3 (рис. 6А). Полученные результаты сопоставимы с референсными значениями агрегационной активности тромбоцитов у здоровых добровольцев, не принимавших антиагреганты.

Во время повторного чрескожного коронарного вмешательства пациент был переведен на нагрузочную дозу тикагрелора 180 мг и АСК в дозе 150 мг. На фоне приема тикагрелора в первые сутки остаточная реактивность тромбоцитов составила 64,7 %, AUC – 38,5, через 7 суток – соответственно 37,8 % и 3,9, что свидетельствует о хорошей эффективности препарата у данного пациента (рис. 6Б).

В связи с уникальностью клинического случая, а именно отсутствия клинического эффекта высоких доз клопидогреля, мы предположили высокую вероятность носительства аллельного варианта гена CYP2C19 у пациента, что было подтверждено генотипированием. В результате фармакогенетического тестирования у больного обнаружены гомозиготная мутация по аллелю CYP2C19*2(G681A) – А/А и гомозигота дикого типа по аллелю CYP2C19*3(Trp212Ter) – G/G.

Таким образом, у пациента с ишемической болезнью сердца с многососудистым поражением венечных артерий, с клинической картиной острого инфаркта миокарда без подъема сегмента ST установление стента в ПВА на фоне применения максимальных доз клопидогреля сопровождалось развитием рецидива инфаркта миокарда IVb типа в результате тромбоза установленного стента, что было обусловлено наличием генетически детерминированной резистентности к клопидогрелю.

Обсуждение

Тромбоз стента является редким, но катастрофическим осложнением механической реваскуляризации венечных артерий и часто сопровождается развитием обширного инфаркта миокарда с высокой смертностью пациентов [5, 16]. В эпоху применения металлических стентов частота тромбоза стента составляла 1 % у больных с несложными поражениями венечных артерий на фоне применения двойной антитромбоцитарной терапии. У больных

с более сложными, множественными и диффузными поражениями венечных артерий тромбоз стента возникал в 2–3 раза чаще, составляя 2–3 % от общего количества установленных стентов [20]. При этом тромбозы стента чаще наблюдались в течение первых нескольких дней и гораздо реже позже 30 суток после имплантации стента. Ситуация несколько изменилась после применения покрытых стентов, особенно сиролимусом, когда тромбозы стента стали чаще возникать в более поздние сроки – через 1 год и даже 2 года [2, 25, 27]. В связи с этим возникла необходимость определения понятия тромбоза стента в рамках проводимых клинических исследований, так как стали появляться новые стенты с новыми лекарственными покрытиями. Это привело к созданию консенсусного документа Академического исследовательского консорциума, который является неформальной организацией по сотрудничеству между академическими исследовательскими организациями США и Европы [4]. В этом документе определены основные компоненты эффективности и безопасности применения стентов в рамках клинических исследований. При этом на заседании, когда принимался данный документ по определению тромбоза стента и осложнений, связанных с самой процедурой чрескожного коронарного вмешательства, присутствовали эксперты Управления по санитарному надзору за качеством пищевых продуктов и медикаментов (FDA). Согласно этому документу, тромбозом стента принято считать наличие острой ишемии миокарда после имплантации стента при наличии ангиографического признака окклюзирующего и неокклюзирующего тромбоза или в случае необъяснимой внезапной смерти или развития инфаркта миокарда в зоне имплантации стента [5, 9, 14–16, 23].

В зависимости от времени развития события с момента имплантации стента Академический исследовательский консорциум рекомендует выделить случаи острого тромбоза стента, когда тромбоз развивается в течение 24 ч с момента имплантации стента. Если тромбоз стента развивается в период от 24 ч до 30 суток, в таких случаях принято говорить о подостром тромбозе стента. Поздним принято называть тромбоз, возникающий в сроки от 31 суток до 1 года. Очень поздний тромбоз – когда тромботическое осложнение

стента развивается спустя 1 год после имплантации стента.

В приведенном клиническом случае у пациента с ОКС без подъема сегмента ST спустя три дня после имплантации металлического стента в ПВА развивается повторный инфаркт миокарда IVb типа с типичными изменениями на ЭКГ и с более чем пятикратным повышением уровня тропонина в результате тромбоза стента на фоне применения достаточно больших нагрузочных доз клопидогреля 600 мг с последующим применением 150 мг клопидогреля и 100 мг АСК. При этом наличие тромбоза стента подтверждается во время повторной КАГ, в связи с чем проводится тромбэктомия. Кроме того, оценка остаточной реактивности тромбоцитов до проведения повторной КАГ показала отсутствие подавляющего эффекта клопидогреля у данного пациента. Во время второго коронарного вмешательства больной был переведен на нагрузочную дозу тикагрелора 180 мг и АСК в дозе 150 мг во время процедуры, затем – тикагрелор в дозе 90 мг 2 раза в сутки и АСК в дозе 100 мг. Повторное определение функции тромбоцитов на фоне более сильного ингибитора P2Y12-рецепторов показало значительное снижение остаточной реактивности тромбоцитов, что свидетельствовало об эффективности препарата.

Во время первичного чрескожного коронарного вмешательства мы придерживались стратегии, основанной на результатах исследования CURRENT-OASIS 7 с более высокой нагрузочной дозой клопидогреля 600 мг во время процедуры чрескожного коронарного вмешательства, затем в дозе 150 мг/сут в течение 7 суток и далее в дозе 75 мг/сут, которая показала статистически значимое уменьшение частоты возникновения тромбоза стента [12]. Однако в нашем случае подобная тактика оказалась неэффективной в связи с резистентностью к клопидогрелю, наличие которой было выявлено в результате тестирования функциональной активности тромбоцитов. Кроме того, определение функции тромбоцитов выявило наличие резистентности у пациента к клопидогрелю и дало убедительное обоснование для обязательного перевода пациента на более сильный ингибитор P2Y12-рецепторов – тикагрелор. Этот случай еще раз демонстрирует высокую степень корректности существующих международных рекомендаций о предпочтительном применении

более сильных ингибиторов P2Y12-рецепторов в качестве терапии первой линии при инфаркте миокарда.

Другим важным аспектом настоящего клинического случая является значительное снижение или отсутствие антиагрегантного эффекта клопидогреля, обусловленное носительством определенного гена, который не позволяет клопидогрелю превратиться в активную форму. Речь идет о группе больных – носителей гомозиготного аллеля CYP2C19*2(*2/*2) (около 2–5 %), так называемого «медленного метаболизатора клопидогреля» [19]. Установлено, что частота встречаемости «медленных метаболизаторов» составляет 2–5 % среди представителей белого населения и негроидной расы и 15 % у представителей монголоидной расы в мире [19]. В настоящее время описаны различные генетические аллели CYP2C19 метаболизации молекулы клопидогреля [17].

Аллель CYP2C19*1 имеет полностью действующий метаболизм клопидогреля.

Аллели CYP2C19*2 и CYP2C19*3 не имеют действенного метаболизма клопидогреля. Эти два аллеля отвечают за большинство аллелей с пониженной функцией тромбоцитов у пациентов европейского (85 %) и азиатского (99 %) происхождения, и носители этих аллелей классифицируются как медленные метаболизаторы клопидогреля. Генетическое исследование в приведенном случае показало, что пациент является носителем аллеля CYP2C19*2, который относится к классической группе медленных метаболизаторов клопидогреля.

У носителей аллеля CYP2C19*4, *5, *6, *7 и *8 также может наблюдаться отсутствие или сниженный метаболизм клопидогреля, но такие носители встречаются гораздо реже в популяции, чем носители аллеля CYP2C19*2 и *3.

Известно, что для образования активного метаболита клопидогреля требуется его окисление ферментами цитохрома P450 (CYP). У пациентов из группы «медленных метаболизаторов» клопидогрель слабо преобразуется в активную форму препарата, оказывает меньшее действие на тромбоциты и имеет меньшую способность предотвращать возникновение инфаркта миокарда, инсульта и смерти от сердечно-сосудистых причин. У подобных пациентов применение клопидогреля с более высокой дозировкой (нагрузочной дозой 600 мг, а затем по 150 мг один раз в день) повышает антиагрегантную

реакцию [6, 13]. В нашем случае у пациента с гомозиготным носительством аллельного варианта CYP2C19*2(*2/*2) применение более высоких рекомендуемых доз клопидогреля оказалось неэффективным, о чем свидетельствовала высокая остаточная реактивность тромбоцитов, что привело к развитию тромбоза стента.

Известно, что у пациентов с носительством CYP2C19*2(*2/*2) риск тромбоза стента в среднем в 3–6 раз выше, несмотря на прием клопидогреля, по сравнению с больными без носительства данного аллеля [26]. У подобных пациентов с гомозиготной мутацией по аллелю CYP2C19*2(G681A) следует использовать более сильные ингибиторы P2Y₁₂-рецепторов для профилактики сосудистых осложнений, включая тромбозы стента [7, 22, 28]. В настоящее время международные эксперты рекомендуют проводить генетическое тестирование в таких случаях, когда полученные результаты могут изменить лечение пациента, особенно у больных с повторными событиями на фоне применения клопидогреля [24].

Выводы

Таким образом, представленный случай свидетельствует о необходимости определения функции тромбоцитов при остром инфаркте миокарда для определения компонентов двойной антитромбоцитарной терапии после проведения чрескожного коронарного вмешательства со стентированием. Кроме того, у больных, уже принимающих клопидогрель, при развитии ишемических осложнений на фоне его применения требуется проведение генетического тестирования на носительство аллеля «медленного метаболизатора клопидогреля».

Конфликта интересов нет.

Участие авторов: концепция и проект исследования – Д.М., Л.К.; сбор материала – Д.М.; обзор литературы, написание текста – А.С., Д.М.; редактирование текста – А.С.

Литература

1. Мирзаев К.Б., Андреев Д.А., Сычев Д.А. Оценка агрегации тромбоцитов в клинической практике // Рациональная фармакотерапия в кардиологии. – 2015. – Т. 7. – С. 85–91.
2. Casserly I.P., Goldstein J.A., Lasala J.M. Late stent thrombosis in the non-brachytherapy population: a real phenomenon? // Catheter. Cardiovasc. Interv. – 2003. – Vol. 59, N 4. – P. 504–508.
3. Conclusion of Interdisciplinary Expert Council of Russian Association of Angiologists and Vascular Surgeons, Russian Scientific Society of Endovascular Surgeons and Interventional Radiologists, National Stroke Association N.S.I.S. The significance of platelet functional activity testing in the prevention of cardiovascular complications in patients receiving antiplatelet therapy // Ration. Pharmacother. Cardiol. – 2014. – Vol. 10, N 6. – P. 679–687.
4. Cutlip D.E. et al. Clinical end points in coronary stent trials: A case for standardized definitions // Circulation. – 2007. – Vol. 115, N 17. – P. 2344–2351.
5. Cutlip D.E. et al. Stent thrombosis in the modern era: a pooled analysis of multicenter coronary stent clinical trials // Circulation. – 2001. – Vol. 103, N 15. – P. 1967–1971.
6. Garabedian T., Alam S. High residual platelet reactivity on clopidogrel: its significance and therapeutic challenges overcoming clopidogrel resistance // Cardiovasc. Diagn. Ther. – 2013. – Vol. 3, N 1. – P. 23–37.
7. Guo Y.M. et al. CYP2C19 polymorphisms in acute coronary syndrome patients undergoing clopidogrel therapy in Zhengzhou population // Genet. Mol. Res. – 2016. – Vol. 15, N 2.
8. Gurbel P.A. et al. Clopidogrel for coronary stenting // Circulation. – 2003. – Vol. 107, N 23.
9. Iakovou I. et al. Incidence, Predictors, and Outcome of Thrombosis After Successful Implantation of Drug-Eluting Stents // JAMA. – 2005. – Vol. 293, N 17. – P. 2126.
10. Ibanez B. et al. 2017 ESC Guidelines for the management of acute myocardial infarction in patients presenting with ST-segment elevation // Eur. Heart J. – 2018. – Vol. 39 (2). – P. 119–177.
11. Mega J.L. et al. Reduced-Function CYP2C19 Genotype and Risk of Adverse Clinical Outcomes Among Patients Treated With Clopidogrel Predominantly for PCI // JAMA. – 2010. – Vol. 304, N 16. – P. 1821.
12. Mehta S.R. et al. Double-dose versus standard-dose clopidogrel and high-dose versus low-dose aspirin in individuals undergoing percutaneous coronary intervention for acute coronary syndromes (CURRENT-OASIS 7): a randomised factorial trial // Lancet (London, England). – 2010. – Vol. 376, N 9748. – P. 1233–1243.
13. Mehta S.R. et al. Double-dose versus standard-dose clopidogrel and high-dose versus low-dose aspirin in individuals undergoing percutaneous coronary intervention for acute coronary syndromes (CURRENT-OASIS 7): a randomised factorial trial // Lancet. – 2010. – Vol. 376, N 9748. – P. 1233–1243.
14. Moses J.W. et al. Sirolimus-eluting stents versus standard stents in patients with stenosis in a native coronary artery // N. Engl. J. Med. – 2003. – Vol. 349, N 14. – P. 1315–1323.
15. Moussa I. et al. Subacute stent thrombosis in the era of intravascular ultrasound-guided coronary stenting without anticoagulation: frequency, predictors and clinical outcome // J. Am. Coll. Cardiol. – 1997. – Vol. 29, N 1. – P. 6–12.
16. Ong A.T.L. et al. Thirty-day incidence and six-month clinical outcome of thrombotic stent occlusion after bare-metal, sirolimus, or paclitaxel stent implantation // J. Am. Coll. Cardiol. – 2005. – Vol. 45, N 6. – P. 947–953.
17. Postmarket Drug Safety Information for Patients and Providers – FDA Drug Safety Communication: Reduced effectiveness of Plavix (clopidogrel) in patients who are poor metabolizers of the drug // <https://www.fda.gov>
18. Roffi M. et al. 2015 ESC Guidelines for the management of acute coronary syndromes in patients presenting without persistent ST-segment elevation // Eur. Heart J. – 2016. – Vol. 37, N 3. – P. 267–315.
19. Scott S.A., Sangkuhl K., Stein C.M. et al. Clinical Pharmacogenetics Implementation Consortium Guidelines for CYP2C19 Genotype and Clopidogrel Therapy: 2013 Update // Clin. Pharmacol Ther. – 2013. – Vol. 94, N 3. – P. 317–323.
20. Serruys P.W. et al. Comparison of coronary-artery bypass surgery and stenting for the treatment of multivessel disease // N. Engl. J. Med. – 2001. – Vol. 344, N 15. – P. 1117–1124.
21. Shevela A.I. et al. Algorithm for selection of individual therapy

- with clopidogrel in vascular surgical practice // *Angiol. Sosud. Khir.*– 2016.– Vol. 22, N 4.– P. 177–183.
22. Stimpfle F. et al. Impact of point-of-care testing for CYP2C19 on platelet inhibition in patients with acute coronary syndrome and early dual antiplatelet therapy in the emergency setting // *Thromb. Res.*– 2014.– Vol. 134, N 1.– P. 105–110.
23. Stone G.W. et al. A Polymer-Based, Paclitaxel-Eluting Stent in Patients with Coronary Artery Disease // *N. Engl. J. Med.*– 2004.– Vol. 350, N 3.– P. 221–231.
24. Valgimigli M. et al. 2017 ESC focused update on dual antiplatelet therapy in coronary artery disease developed in collaboration with EACTS // *Eur. Heart J.*– 2018.– Vol. 14, 39 (3).– P. 213–260.
25. Wang F. et al. Late coronary stent thrombosis: early vs. late stent thrombosis in the stent era // *Catheter. Cardiovasc. Interv.*– 2002.– Vol. 55.– N 2.– P. 142–147.
26. Wei Y.-Q. et al. Cytochrome P450 CYP 2C19*2 Associated with Adverse 1-Year Cardiovascular Events in Patients with Acute Coronary Syndrome // *PLoS One.*– 2015.– Vol. 10.– N 7.– P. 1–8.
27. Wenaweser P. et al. Stent thrombosis following bare-metal stent implantation: success of emergency percutaneous coronary intervention and predictors of adverse outcome // *Eur. Heart J.*– 2005.– Vol. 26, N 12.– P. 1180–1187.
28. Xiong R. et al. A randomized controlled trial to assess the efficacy and safety of doubling dose clopidogrel versus ticagrelor for the treatment of acute coronary syndrome in patients with CYP2C19*2 homozygotes // *Int. J. Clin. Exp. Med.*– 2015.– Vol. 8, N 8.– P. 13310–13316.

Надійшла 19.11.2017 р.

Тромбоз стента в пацієнта з гострим коронарним синдромом без підйому сегмента ST з високою залишковою реактивністю тромбоцитів

Д.А. Мансурова¹, Л.К. Каражанова¹, А.Б. Сугралієв²

¹ *Державний медичний університет міста Семей, Казахстан*

² *АТ «Центральна клінічна лікарня», Алмати, Казахстан*

Тромбоз стента – небезпечний для життя стан, який частіше спостерігається протягом першого місяця після імплантації стента. На сьогодні існує кілька можливих схем профілактики тромбозу стента за допомогою клопидогрелю і більш сильних інгібіторів P2Y12-рецепторів. У статті описано клінічний випадок тромбозу стента у хворого з резистентністю до клопидогрелю на тлі носійства алельного варіанта гена CYP2C19*2, «повільного метаболізатора клопидогрелю». Незважаючи на рекомендоване застосування високих доз клопидогрелю для поліпшення клінічного результату у хворих з гомозиготою CYP2C19*2(*2/*2), цей клінічний випадок показав високу сумнівність такої тактики. У подібних випадках застосування більш сильних інгібіторів P2Y12-рецепторів є виправданим, оскільки дозволяє поліпшити клінічні наслідки механічної реваскуляризації.

Ключові слова: гострий коронарний синдром, реваскуляризація, тромбоз стента, інгібітори P2Y12-рецепторів, клопидогрель, ген CYP2C19.

Stent thrombosis in a patient with acute coronary syndrome without ST segment elevation with high residual platelet reactivity

D.A. Mansurova¹, L.K. Karazhanova¹, A.B. Sugraliev²

¹ *The State Medical University of Semey, Kazakhstan*

² *Central Clinical Hospital, Almaty, Kazakhstan*

Stent thrombosis is a dangerous life-threatening condition, which is more frequent during the first month after stent implantation. Currently, there are several possible schemes for preventing stent thrombosis with clopidogrel and stronger P2Y12 receptor inhibitors. The article describes the clinical case of stent thrombosis in a patient with clopidogrel resistance against the background of carrying the allelic variant of the gene CYP2C19*2, a «slow metabolizer of clopidogrel». Despite the recommended use of high doses of clopidogrel to improve the clinical outcome in patients with a homozygote CYP2C19*2 (*2/*2), this clinical case showed high doubtfulness of such tactics. In such cases, the use of more potent inhibitors of P2Y12 receptors is justified, since it allows improving clinical outcomes of mechanical revascularization.

Key words: acute coronary syndrome, revascularization, stent thrombosis, P2Y12 receptor inhibitors, clopidogrel, CYP2C19 gene.