

УДК 616.127-007.61-089

Клінічний випадок хірургічного лікування обструктивної форми гіпертрофічної кардіоміопатії за новою методикою операції Ferrazzi

К.В. Руденко¹, М.Л. Журавльова¹, Ф.М. Абдуєва², І.А. Суманова³¹ ДУ «Національний інститут серцево-судинної хірургії імені М.М. Амосова НАМН України», Київ² Навчально-науковий медичний комплекс «Університетська клініка»

Харківського національного медичного університету, Харків

³ ДУ «Інститут загальної та невідкладної хірургії імені В.Т. Зайцева НАМН України», Харків

КЛЮЧОВІ СЛОВА: гіпертрофічна кардіоміопатія, мітральна недостатність, резекція міжшлуночкової перегородки, операція Ferrazzi

Питання діагностики та методів лікування обструктивної форми гіпертрофічної кардіоміопатії (ГКМП) залишаються актуальними проблемами сьогодення. ГКМП – найпоширеніша генетично обумовлена кардіоміопатія, загальносвітова поширеність якої в загальній популяції сягає 0,2 % (1 : 500), що за розрахунками еквівалентно щонайменше 600 000 хворих у США [2, 6]. Ця патологія посідає перше місце як причина раптової смерті в дітей та спортсменів молодого віку.

До основних діагностичних методів виявлення ГКМП належать: електрокардіографія, трансторакальне та черезстравохідне ехокардіографічні дослідження, магнітно-резонансна томографія серця, комп'ютерна томографія серця, генетичний скринінг.

В основі спостереження лежить випадок оперативного лікування обструктивної форми ГКМП, поєднаної з помірною мітральною недостатністю, початковою формою легеневої гіпертензії, радіочастотною абляцією атріовентрикулярного (АВ) з'єднання з приводу синдрому Вольфа – Паркінсона – Вайта та імплантацією штучного водія ритму (ШВР) у 1991 р., серцевою недостатністю ІІА стадії, ІІ функціональним класом.

Клінічний випадок

Пацієнтка Г. госпіталізована 17.05.2017 р. зі скаргами на загальну слабкість, задишку при

помірному фізичному навантаженні, зрідка короткочасні напади прискореного серцебиття, запаморочення, періодичні нечасті тиснучі болі в ділянці серця без зв'язку з фізичним навантаженням.

Із анамнезу: у 1991 р. з приводу скарг на пароксизмальні порушення ритму діагностовано синдром Вольфа – Паркінсона – Вайта. В ІЗНХ імені В.Т. Зайцева НАМН України виконано радіочастотну абляцію АВ-з'єднання та імплантацію ШВР. У 2005 р. у тій же установі проведено холтеровське ЕКГ-дослідження: на тлі синусового ритму та блокади лівої ніжки пучка Гіса виявлено 6 безсимптомних епізодів надшлуночкової тахікардії загальною тривалістю 8 с, з яких два епізоди тріпотіння передсердь з частотою скорочень серця (ЧСС) 130–150 за 1 хв, два епізоди ортодромної тахікардії через додатковий шлях проведення з ЧСС 180–195 за 1 хв та два епізоди фібриляції передсердь. Зафіксовано виснаження ШВР. Рекомендовано проведення черезстравохідного електрофізіологічного дослідження (ЧСЕФД) та консультація кардіохірурга. Від ЧСЕФД пацієнтка відмовилася. З 2009 р. нечасто підвищується артеріальний тиск до 140/90 мм рт. ст.

Регулярно проходила стаціонарне лікування в терапевтичному відділенні лікарні м. Харкова з діагнозом: гіпертонічна хвороба ІІ стадії; син-

дром Вольфа – Паркінсона – Вайта; стан після трансвенозної електрофульгурації (абляції) АВ-з'єднання, імплантації ШВР та його виснаження; повна блокада лівої ніжки пучка Гіса, серцева недостатність ІІА стадії.

У травні 2017 р. звернулася до кардіолога ННМК «Університетська клініка» ХНМУ з вищезазначеними скаргами. Скерована на консультацію аритмолога в ІЗНХ імені В.Т. Зайцева НАМН України для проведення рекомендованого ЧСЕФД. Однак при ехокардіографічному дослідженні виявлена ГКМП, обструктивна форма, помірна мітральна та трикуспідальна недостатність. Товщина міжшлуночкової перегородки до 1,9 см, градієнт тиску на вихідному тракту лівого шлуночка (ЛШ) у спокої – 15 мм рт. ст., після дозованого фізичного навантаження – 62 мм рт. ст.

Пацієнтка скерована на подальше дообстеження і хірургічне лікування в НІССХ імені М.М. Амосова, де для вирішення тактики лікування проведено повний обсяг діагностичних процедур: ЕКГ, комп'ютерну томографію серця, трансторакальну та трансезофагеальну ехокардіографію.

ЕКГ (від 17.05.2017 р.): синусовий ритм, ЧСС 70 за 1 хв. Одиничні шлуночкові екстрасистоли. АВ-провідність 0,14 с. Повна блокада лівої ніжки пучка Гіса.

Висновок трансторакальної ехокардіографії (від 17.05.2017 р.): ГКМП з обструкцією вихідного тракту ЛШ. Помірна мітральна недостатність. Помірна недостатність тристулкового клапана. Початкова форма гіпертензії в легеневій артерії.

Скоротливість ЛШ задовільна. У порожнині правого шлуночка локалізуються електроди ШВР. Кінцеводіастолічний об'єм – 86 мл; кінцевосистолічний об'єм – 33 мл; ударний об'єм – 53 мл; фракція викиду – 62 %. Товщина міжшлуночкової перегородки: базальний відділ – 1,7 см, середній відділ – 1,9 см.

Висновок коронарорентрикулографії (від 18.05.2017 р.): ГКМП. Вінцеві артерії без видимих, виражених, гемодинамічно значущих порушень. Помірна мітральна недостатність. Скоротлива функція ЛШ не порушена.

Висновок комп'ютерної томографії серця (від 22.05.2017 р.): асиметрична гіпертрофія міокарда ЛШ товщиною до 20 мм та протяжністю 40 мм. У порожнині правого шлуночка визначається електрод ШВР. Комп'ютерно-томографічні ознаки асиметричної форми ГКМП.

Після обговорення результатів досліджень мультидисциплінарною групою спеціалістів вирішено, що оптимальний ефект лікування та радикальність втручання можуть бути досягнуті шляхом виконання процедури Ferrazzi. 29.05.2017 р. виконано хірургічне лікування в умовах штучного кровообігу та помірної гіпотермії. Захист міокарда реалізовано за рахунок антеградної фармакохолодової кардіopleгії розчином кустодіолу в корінь аорти. Обсяг виконаного оперативного лікування: розширена спіралеподібна резекція міжшлуночкової перегородки 1,5 × 2,5 × 0,8 см. Резекція трьох вторинних (патологічних) хорд передньої стулки мітрального клапана та мобілізації папілярних м'язів мітрального клапана.

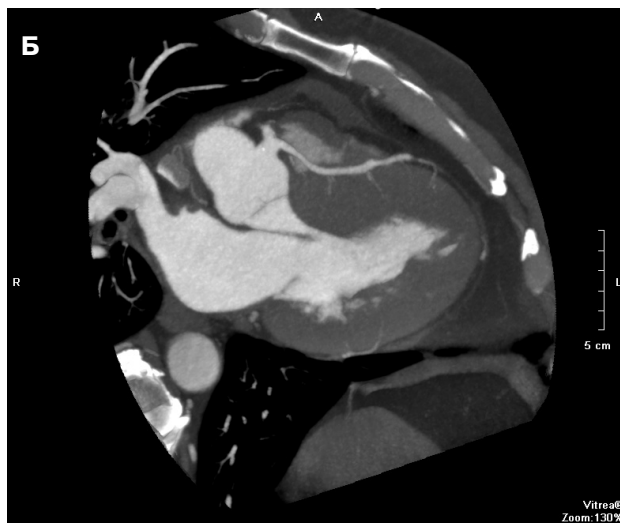
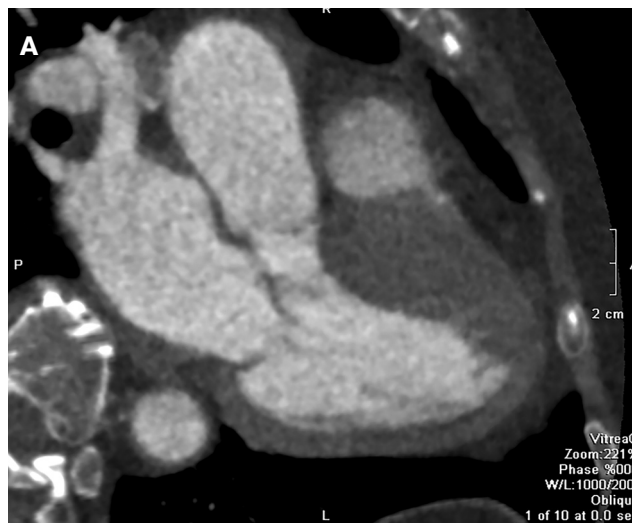


Рис. 1. Комп'ютерно-томографічне зображення серця з контрастним підсиленням у пацієнтки з обструктивною формою гіпертрофічної кардіоміопатії. Обструкція вихідного тракту лівого шлуночка.

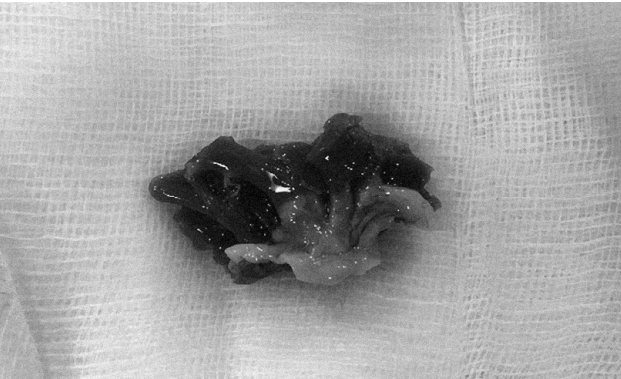


Рис. 2. Макропрепарат: ділянка видаленого міокарда після спіралеподібної резекції міжшлуночкової перегородки $1,5 \times 2,5 \times 0,8$ см.

Під час контрольної інтраопераційної трансезофагеальної ехокардіографії значущого градієнта тиску на вихідному тракті ЛШ та мітральному клапані не виявлено. Тривалість операції – 240 хв. Час перетискання аорти – 66 хв. Крововтрата – до 200 мл.

Під час контрольної трансторакальної ехокардіографії від 31.05.2017 р. визначається фізіологічна регургітація на мітральному клапані. Товщина міжшлуночкової перегородки – 1,3 см, задньої стінки – 1,1 см. Градієнт тиску на вихідному тракті ЛШ у спокої – 15 мм рт. ст., кінцеводіастолічний об'єм – 91 мл; кінцевосистолічний об'єм – 36 мл, ударний об'єм – 55 мл, фракція викиду – 61 %.

ЕКГ (від 16.06.2017 р.): синусовий ритм, ЧСС 80 за 1 хв. АВ-провідність – 0,18 с. Повна блокада лівої ніжки пучка Гіса.

Післяопераційний період – без ускладнень. Хвору в задовільному стані виписано для подальшої реабілітації за місцем проживання. Після операції та проведеного реабілітаційного лікування пацієнтка відзначає поліпшення загального самопочуття, зникнення задишки при помірному навантаженні, нападів серцебиття та запаморочення.

Обговорення

ГКМП на сучасному етапі добре діагностується і протягом останніх 15 років супроводжується значним поліпшенням виживаності та зниженням смертності до 0,5 % за рік в усіх вікових категоріях. Ці успіхи зумовлені 50-річними клінічними дослідженнями і практикою: впровадженням у лікування імплантованих дефібриляторів, досягненнями хірургічної міоектомії, алкогольної абляції, трансплантації серця та фармакологічною стратегією [3].

Обструктивна форма ГКМП потребує високого професійного рівня діагностичних процедур для визначення оптимального обсягу хірургічної корекції. Для визначення дієвого плану лікування пацієнтів з ГКМП необхідне обговорення на рівні висококваліфікованої мультидисциплінарної команди фахівців, що мають широкий досвід інтерпретації діагностичних даних та персоналізованого підходу до лікування хворих з цією патологією.

Операція міоектомії міжшлуночкової перегородки забезпечує поліпшення якості життя, повертаючи найбільш симптоматичних пацієнтів з ГКМП до повноцінного активного способу життя, через зменшення тиску у вихідному тракті ЛШ, зменшення мітральної регургітації, нормалізацію тиску в ЛШ та, як наслідок, регрес симптомів серцевої недостатності [3].

Протягом останніх 15–20 років септальна міоектомія зазнала суттєвої еволюції. Процедура була покращена шляхом сучасного збереження міокарда та інших досягнень хірургічних методів, таких як розширення міоектомічної резекції дистально та пластика мітрального клапана з резекцією хорд, екстензією або плікацією стулок клапана і мобілізацією папілярних м'язів [1, 4, 5].

У клініці Мейо проведено дослідження загальної та пов'язаної з ГКМП смертності у трьох підгрупах (1337 пацієнтів з ГКМП за 1983–2001 рр.): 1) хірургічна міоектомія (n=289); 2) обструктивна форма без операції (n=228); 3) необструктивна форма (n=820). Загальна виживаність 1, 5 і 10 років після міоектомії становила 98 %, 96 % та 83 % відповідно і не відрізнялася від такої в загальній популяції США, а також у популяції хворих із необструктивною ГКМП. Порівняно з неоперованими пацієнтами з обструктивною ГКМП, пацієнти після міоектомії мали вищу виживаність з огляду на смертність від усіх причин (98 %, 96 % та 83 % проти 90 %, 79 % та 61 % відповідно), вищу виживаність з огляду на смертність, пов'язану з ГКМП (99 %, 98 % та 95 % проти 94 %, 89 % та 73 % відповідно) та вищу виживаність з огляду на раптову серцеву смертність (100 %, 99 % та 99 % проти 97 %, 93 % та 89 %, відповідно). Багатофакторний аналіз показав, що міоектомія має сильний та незалежний зв'язок з виживаністю [5].

Конфлікту інтересів немає.

Участь авторів: концепція і проект дослідження – К.Р.; узагальнення матеріалу – К.Р., М.Ж.; збір матеріалу, статистичне опрацювання даних – Ф.А.; написання статті – М.Ж.; редагування тексту – К.Р., Ф.А.

Література

1. Ferrazzi P., Spirito P., Iacovoni A. et al. Transaortic chordal cutting: mitral valve repair for obstructive hypertrophic cardiomyopathy with mild septal hypertrophy // *Am. Coll. Cardiol.* – 2015. – Vol. 66 (15). – P. 1687–1696.
2. Gersh B., Maron B., Bonow R. et al. 2011 ACCF/AHA Guideline for the diagnosis and treatment of hypertrophic car-

diomyopathy // *J. Am. Coll. Cardiol.* – 2011. – Vol. 58. – P. e212–260.

3. Maron B., Rowin E., Casey S. et al. How hypertrophic cardiomyopathy became a contemporary treatable genetic disease with low mortality shaped by 50 years of clinical research and practice // *JAMA Cardiol.* – 2016. – Vol. 1 (1). – P. 98–105.
4. Nishimura R., Schaff H. Evolving treatment for patients with hypertrophic obstructive cardiomyopathy // *J. Am. Coll. Cardiol.* – 2015. – Vol. 66 (15). – P. 1697–1699.
5. Ommen S., Maron B., Olivetto I. et al. Long-term effects of surgical septal myectomy on survival in patients with obstructive hypertrophic cardiomyopathy // *J. Am. Coll. Cardiol.* – 2005. – Vol. 46 (3). – P. 470–476.
6. Sen-Chowdhry S., Jacoby D., Moon J. et al. Update on hypertrophic cardiomyopathy and a guide to the guidelines // *Nat. Rev. Cardiol.* – 2016. – Vol. 13 (11). – P. 651–675.

Надійшла 8.09.2017 р.

Клинический случай хирургического лечения обструктивной формы гипертрофической кардиомиопатии по новой методике операции Ferrazzi

К.В. Руденко¹, М.Л. Журавлёва¹, Ф.М. Абдуева², И.А. Суманова³

¹ ГУ «Национальный институт сердечно-сосудистой хирургии имени Н.М. Амосова НАМН Украины», Киев

² Учебно-научный медицинский комплекс «Университетская клиника» Харьковского национального медицинского университета, Харьков

³ ГУ «Институт общей и неотложной хирургии имени В.Т. Зайцева НАМН Украины», Харьков

В основе наблюдения лежит случай оперативного лечения обструктивной формы гипертрофической кардиомиопатии. Проведена расширенная резекция межжелудочковой перегородки, резекция трех вторичных (патологических) хорд передней створки митрального клапана и мобилизация папиллярных мышц митрального клапана по методике Ferrazzi. После операции достигнуто объективное улучшение по показателям эхокардиографии и улучшение общего самочувствия, исчезновение одышки при умеренной нагрузке и головокружения.

Ключевые слова: гипертрофическая кардиомиопатия, митральная недостаточность, резекция межжелудочковой перегородки, операция Ferrazzi.

Clinical case of surgical treatment of obstructive form of hypertrophic cardiomyopathy according to the new Ferrazzi procedure

K.V. Rudenko¹, M.L. Zhuravleva¹, F.M. Abdueva², I.A. Sumanova³

¹ M.M. Amosov National Institute of Cardiovascular Surgery of NAMS of Ukraine, Kyiv, Ukraine

² Kharkiv National Medical University, Kharkiv, Ukraine

³ Institute of General and Emergency Surgery named after V.T. Zaitsev of NAMS of Ukraine, Kharkiv, Ukraine

The paper describes the case of surgical treatment of hypertrophic obstructive cardiomyopathy. Extended resection of the interventricular septum, resection of three secondary (pathological) chords of the anterior leaflet of the mitral valve and mobilization of the papillary muscles of the mitral valve have been carried out using the Ferrazzi procedure. An objective improvement of echocardiography parameters and improvement of well-being with disappearance of dyspnea in moderate exercise and dizziness have been achieved after the operation.

Key words: hypertrophic cardiomyopathy, mitral insufficiency, resection of interventricular septum, Ferrazzi procedure.